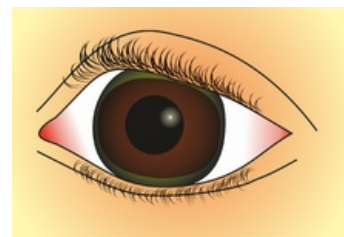


Kayserův-Fleischerův prstenec



Nazelenalé zbarvení obvodu rohovky oka způsobené zvýšeným **ukládáním solí mědi** v těle. Bývá příznakem Wilsonovy choroby. Nahromaděná měď se ukládá v limbu rohovky do **lamina limitans posterior** (Descementova membrána), čímž způsobuje kruhovitě olivově zelené až hnědé zbarvení na rozhraní rohovky a bělimy.



Odkazy

Související články

- Wilsonova choroba
- Oko

Použitá literatura

- VOKURKA, Martin, et al. *Velký lékařský slovník*. 7. vydání. Praha : Maxdorf, 2007. ISBN 978-80-7345-130-1.