

Klasifikace zánětů plic (patologie)

Záněty plic se hodnotí kauzálně podle původce a dle anatomicko-patologické klasifikace posuzujeme, zda se jedná o záněty **alveolární (povrchové)**, nebo **intersticiální**. Mezi alveolární záněty plic se řadí pouze pneumonie (zápal plic). K intersticiálním zánětům se řadí kromě intersticiálních pneumonií i tzv. **rozpadové záněty plic**.

Alveolární (povrchové) pneumonie

Řadí se mezi ně **lobární pneumonie** a **bronchopneumonie**. Etiologie je buď aerogenní, či vzácněji hematogenní přenos patogenních agens a descendetně bronchogenní přestup zánětu. Hlavní komplikace jsou empyém, plicní absces, sepsa nebo ARDS.

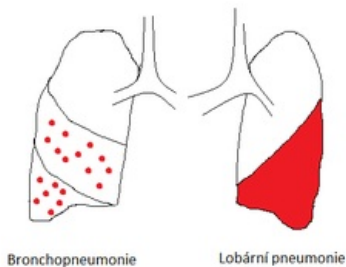
Lobární pneumonie

Je též označována jako krupózní nebo fibrinózní pneumonie. Charakteristické znaky:

- postižení celého plicního laloku nebo segmentu;
- *S. pneumoniae* je téměř výhradní původce;
- vývoj z plného zdraví;
- vysoké horečky;
- čtyři morfologicky odlišitelná stadia průběhu (zánětlivá kongesce, červená hepatizace, šedá hepatizace, rezoluce).

Bronchopneumonie

Jsou charakterizovány jednak descendetně bronchogenním rozvojem a jednak samostatnými ložisky (do 4 cm). Ta se zpočátku rozvíjejí v dolních částech plicních laloků a v pozdějších stádiích mohou konfluovat. Na rozdíl od lobární pneumonie se ložiska nenacházejí v jednotně charakteristických fázích průběhu zánětu.



Bronchopneumonie vs. lobární pneumonie

Intersticiální záněty plic

Jsou definovány průběhem v alveolárních septech.

Nehnisavé intersticiální pneumonie

Infekční intersticiální pneumonie:

- Akutní = způsobená obligátním patogenem, může dojít k uzdravení nebo k přechodu do chronické formy
- Chronická = s postupným vývojem symptomů dalších onemocnění (např. plicní fibróza)

Jejich patologický obraz se liší podle patogenního agens.

Neinfekční formy:

- Idiopatická = bez prokazatelného původu a neinfekčního charakteru
- Alergická = způsobená vniknutím organického prachu do alveolů a vyvoláním hypersenzitivní reakce III. typu

Idiopatické intersticiální pneumonie (IIP)

Starší název zní **kryptogenní fibrotizující alveolitida**, z něhož vyplývá, že typicky vede k plicní fibróze. Dělí se na několik typů:

- běžná intersticiální pneumonie (fibrotizace s nakupením lymfatické tkáně);

- deskvamativní intersticiální pneumonie (akumulace makrofágů v alveolech s odlupováním pneumocytů I. řádu);
- lymfocytární intersticiální pneumonie (masivní zánětlivá celulizace sept);
- bronchiolitis obliterans s intersticiální pneumonií.

Pneumonitida z hypersenzitivity (extrinzická fibrotizující alveolitida)

Často souvisí s pracovní anamnézou. Vyskytuje se v akutní, subakutní a chronické podobě. Příklady:

- farmářská plíce (alergen = termofilní *Aktinomyces* ve vlhkém hnoji);
- nemoc chovatelů holubů (alergen = proteiny v ptačím trusu);
- nemoc sládků (alergen = *Aspergillus clavatus* v hniјícím sladu).

Rozpadové intersticiální záněty plic

Jedná se o **plicní absces a plicní gangrénu**. Rozpadové záněty plic mají různý původ a vznikají hlavně jako jedna z komplikací pneumonií.

Odkazy

Související články

- Pneumonie
- Exogenní alergická alveolitida

Zdroj

- Etiologická agens hypersenzitivní pneumonitidy (https://www.geum.org/pneumo/ruzne/sarko/7_Skrickova.htm/)

Použitá literatura

- POVÝŠIL, Ctibor a Ivo ŠTEINER, et al. *Speciální patologie*. 2. vydání. Praha : Galén : Karolinum, 2007. 430 s. s. 111-115. ISBN 978-80-246-1442-7.
- KRAHMS, Matthias. *Kurzlehrbuch Pathologie*. 2. vydání. Stuttgart. 2013. s. 185-189. ISBN 978-3-13-143252-0.