

Klouby nohy

Articulatio talocruralis - kloub hlezenní (horní kloub zánártní)

Articulatio talocruralis (*horní kloub zánártní, kloub hlezenní*) je kloub, v němž artikulují kosti bérce (tibia a fibula) s talem.

Typ kloubu: složený kladkový kloub

Kloubní plochy: jamku tvaru vidlice tvoří kloubní plošky na distální části fibuly a tibiie, hlavici tvoří trochlea tali a kloubní plošky na bocích talu

Kloubní pouzdro: upíná se po okraji kloubních ploch, vnější plochy kotníků jsou mimo kloub + vpředu a vzadu je slabé a volné tak, že stačí pohybem kloubu.

Postranní vazy: zesilují boky pouzdra, vějířovitě se upínají a v každé poloze kloubu je napjat na obou stranách alespoň jeden z pruhů postranního vazy a je tak zajištěno správné vedení pohybu.

Ligamentum collaterale mediale (deltoideum) - má tvar trojúhelníku

- pars tibiotalaris anterior a posterior
- pars tibionavicularis
- pars tibiocalcanearis

Ligamentum collaterale laterale

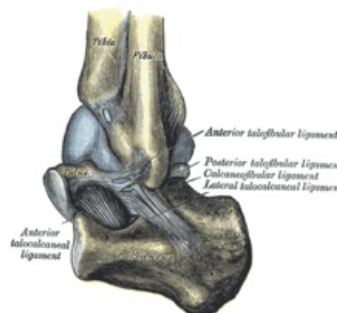
- ligamentum talofibulare anterius a posterius
- ligamentum calcaneofibulare

Pohyby:

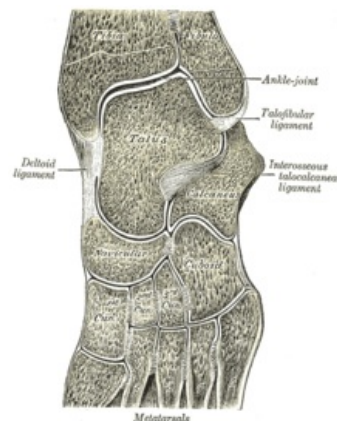
Trochlea tali je vpředu širší, má tedy tendenci při pohybu od sebe kotníky roztlačovat. Základní postavení zaujímá kloub ve stoji a z něho jsou možné pohyby plantární flexe (30–35°), dorsální flexe (do 20–25°). Rozsah pohybů na živém je zvětšen o pohyby dalších kloubů v zánárti. Střední postavení kloubu odpovídá postavení základnímu.

Cévy a nervy kloubu:

- tepny z rete articulare;
- n. fibularis profundus et superficialis, n. tibialis, event. n. plantaris medialis.



Articulatio talocruralis



Tarsometatarsální a intertarsální skloubení

Dolní kloub zánártní

Skládá se ze zadního oddílu (articulatio subtalaris) a předního oddílu, který má mediální část (articulatio talocalcaneonavicularis) a laterální část (articulatio calcaneocuboidea).

Articulatio subtalaris (talocalcanea)

Kloubní plochy: mezi facies articularis talaris posterior calcanei a facies articularis calcanea posterior tali

Kloubní pouzdro: zesíleno zevními a mezikostními vazy

Articulatio talocalcaneonavicularis

Kloubní plochy: hlavici tvoří caput tali a dvě kloubní plošky na spodní ploše talu, jamku tvoří os naviculare a dvě plošky na calcaneu

Zesilující vazy:

- ligamentum calcaneonaviculare plantare
- ligamentum talonaviculare dorsale

Articulatio calcaneocuboidea

Málo pohyblivý kloub.

Kloubní plochy: mezi kostí patní a krychlovou

Kombinované pohyby:

- inverze nohy – plantární flexe + addukce + supinace
- everze nohy – dorzální flexe + abdukce + pronace

Chopartův kloub (articulatio tarsi transversa)

Funkční a klinická jednotka dolního zánártního kloubu. Má tvar písmene S. Je složen z articulatio talonavicularis a calcaneocuboidea.

Provádí se v ní amputace distální části nohy.

Vazy:

- ligamentum plantare longum
- ligamentum bifurcatum – je složeno z ligamentum calcaneonaviculare a calcaneocuboideum (= klíč Chopartova kloubu – po protětí umožní otevřít kloub)

Articulatio cuneonavicularis

Typ kloubu: tuhý kloub

Kloubní plochy: mezi ossa cuneiformia a os naviculare

Obdobné klouby:

- articulatio cuneocuboidea – mezi os cuneiforme laterale a os cuboideum
- articulationes intercuneiformes – mezi ossa cuneiformia

Jsou spojeny mezikostními a plantárními vazy, které pomáhají držet příčnou nožní klenbu (např. ligamentum cuneonaviculare plantare, dorsale a ligamenta intercuneiformia).

Articulationes tarsometatarsales

Typ kloubu: tuhý kloub

Kloubní plochy: mezi distálními plochami kostí klínovitých a 1.–3. metatarzem a mezi kostí krychlovou a 4. a 5. metatarzem

Spolu s articulationes intermetatarsales tvoří **Lisfrankův kloub** (funkční a klinická jednotka – při amputacích nohy).

Articulationes metatarsophalangeales

Kloubní plochy: mezi kostmi metatarsů a hlavicemi proximálních falangů

Klouby jsou zpevněny kolaterálními vazy a podložena vazy ligamenta plantaria.

Hlavičky metatarsů jsou navzájem propojeny **ligamentum metatarsale transversum profundum**.

Pohyby: flexe, extenze a mírná dukce (jen při extenzi)

Articulationes interphalangeales pedis

Typ kloubu: kladkové klouby

Vazy: ligamenta collateralia a plantaria

Pohyb: flexe a extenze

Odkazy

Související články

- Kostí dolní končetiny

Použitá literatura

- GRIM, Miloš a Rastislav DRUGA, et al. *Základy anatomie 1*. 1. vydání. Praha : Galén, 0000. 105 s. ISBN 80-7262-112-2.
- ČIHÁK, Radomír a Miloš GRIM. *Anatomie 1.,.* Ilustrace Milan Med. 2., upravené a doplněné

vydání vydání. Praha : Grada, 2001. 497 s. ISBN 80-7169-970-5.