

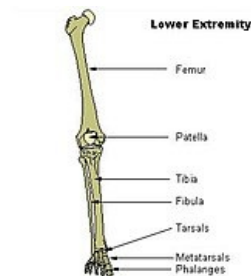
Kosti dolní končetiny

Kosti dolní končetiny neboli *ossa membri inferioris* jsou stejně jako u horní končetiny tvořeny pletencem (*cingulum membri*) a kostrou volné končetiny (*skeleton membri liberi*).

Cingulum membri inferioris

Pletenec dolní končetiny je tvořen jedinou kostí – **pánevní** (*os coxae*, která vzniká spojením 3 složek spojených v době vývojové **synchondrosou**). Je kloubně připojena ke kosti křížové a ve sponě stydké je připojena k druhostranné pánevní kosti. Vzniká tak uzavřený útvar – **pánev** (*pelvis*).

Os coxae je tvořena 3 kostmi: **kost kyčelní** (*os ilium*), **kost sedací** (*os ischii*), **kost stydká** (*os pubis*). Chrupavčité hranice všech 3 kostí se v době vývoje setkávají ve formě písmene Y v jamce kyčelního kloubu (*cartilago ypsinoformis*).



Kosti dolní končetiny

Skeleton membri inferioris liberi

Kost stehenní (*femur*)

Femur je největší a nejsilnější kostí v lidském těle. Rozeznávají se na ní 4 hlavní části:

- **Caput femoris** – hlavice kosti stehenní, zapadá do jamky acetabula a je součástí kyčelního kloubu;
- **Collum femoris** – krček kosti stehenní, spojuje hlavici s tělem, svírá s corpus kolodíafyzární úhel o průměrné hodnotě 125°, jedno z nejčastějších fraktur na dolní končetině;
- **Corpus femoris** – tělo kosti stehenní, nejdelší část kosti, na horní straně vybíhá ve 2 chocholíky – *trochanter major et minor*;
- **Condylus femoris** – na distální straně se rozšiřuje ve 2 hrboly – *epicondylus lateralis et medialis*, které jsou součástí kolenního kloubu.

Češka (*patella*)

Patella se považuje za sesamskou kost v úponové šlase čtyřhlavého svalu stehenního. Má *facies articularis*, *facies anterior* a *basis a apex patellae*. Apex je skryt v *lig. patellae*. Češka je hmatná po své přední ploše a po obvodu (skrze šlachu *m. quadriceps femoris*).

Ossa cruris (kosti bérce)

Patří sem kost holenní (*tibia*) – mediálně a kost lýtková (fibula) – laterálně.

Kost holenní (*tibia*)

Jedná se o silnou kost, postavenou mediálně vpředu. Dělí se na 3 části:

- **Proximální část** – tvoří ji 2 široké kloubní hrboly – *condylus lateralis et medialis*, oba nesou na svém proximálním konci kloubní plochy (*facies articularis superior*) pro styk s kondyly femuru
- **Tělo kosti holenní (*corpus tibiae*)** – silné, trojboké
- **Distální část** – vybíhá ve vnitřní kotník – **malleolus medialis**

Na přední straně mezi kondyly se nachází mohutná drsnatina – **tuberositas tibiae**, kam se upíná šlacha čtyřhlavého svalu stehenního – **lig. patellae**.

Kost lýtková (*fibula*)

Kost lýtková je tenká kost, uložená laterálně a vzadu. Nedá se říct, že má přímo nosnou funkci, slouží především jako místo svalových začátků (např. mm. fibulares). Má opět 3 části:

- **Caput fibulae** – hlavice kosti lýtkové, nese kloubní plošku pro spojení s kostí holenní, těsně pod ní se nachází **collum fibulae**, na hlavici se upíná **m. biceps femoris**;
- **Corpus fibulae** – má 4 hrany – přední, zadní, vnitřní a ventromediální;
- **Malleolus lateralis (zvní kotník)** – zasahuje dále distálně než vnitřní kotník, k tibií je připojen **syndesmosou** doplněnou kloubní štěrbinou.

Kosti nohy (*ossa pedis*)

Kosti zánártní (*ossa tarsi*)

Jedná se o 7 zánártních kůstek, tvořících *tarsus pedis*:

- **Kost hlezenní (talus)** – skloubená s kostmi bérce, její části jsou *trochlea*, *collum*, *caput* (kloubní ploška pro skloubení s os naviculare), processus posterior - vybíhá dozadu, je zde rýha nazývaná se sulcus tendinis musculi flexoris hallucis longi;
- **Kost patní (calcaneus)** – největší, předozadně protáhlá kost nártu, má 3 kloubní plošky na dorsální straně kosti – **facies articularis talaris anterior, media, posterior, sustentaculum tali** - výběžek kosti patní podírající talus, další části jsou **tuber calcanei** (nápadný útvar, upíná se sem šlacha trojhlavého svalu lýtkového – **Achillova šlacha**) a **facies articularis cuboidea**;
- **Kost lodkovitá (os naviculare)** – proximálně kloubní ploška pro caput tali, distálně 3 trojúhelníkovité plošky pro ossa cuneiformia, nápadná je drsnatina - tuberositas navicularis, která je na živém hmatná;
- **Kost krychlová (os cuboideum)** – nepravidelný tvar, proximálně má vlnovitě prohnutou kloubní plošku pro spojení s kostí patní, distálně kloubní plošky pro os metatarsale IV a V a mediálně kloubní ploška pro spojení se zevní klínovitou kostí;
- **Kosti klínovité (ossa cuneiformia)** – jsou tři: os cuneiforme mediale (největší), intermedium a laterale.

V sestavení kostí nártních najdeme **2 proximodistální pruhy**:

- **vnitřní** – *talus* – *os naviculare* – 3 *ossa cuneiformia* – 3 *ossa metatarsalia*
- **vnější** – *calcaneus* – *os cuboideum* – 2 *ossa metatarsalia*

Kosti nártní (*ossa metatarsi*)

Jedná se o 5 nártních kůstek (**os metatarsale**), označované římskými I-V. Každá má 3 části – **basis, corpus, caput**. Dohromady tvoří **metatarsus** nohy (nárt). Stavbou, vývojem a osifikací jsou podobné metakarpu ruky.

Kosti prstců nohy (*ossa digitorum pedis*)

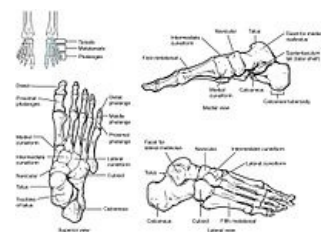
Kostru prstců tvoří **phalanges digitorum pedis**. Každý prstec má 3 články – **phalanx proximalis, media et distalis**, výjimku tvoří palec, který má články dva (nemá phalanx media). Každý článek můžeme opět rozdělit na 3 části – **basis, corpus, caput**.

Odkazy

Související články

- Kosti horní končetiny
- Vývoj končetin
-

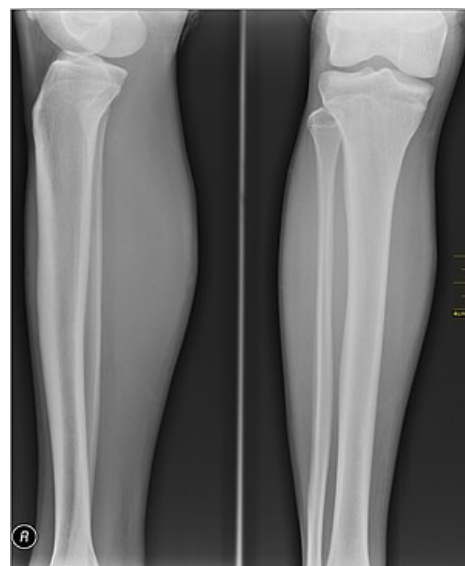Obecné dělení kostí končetin



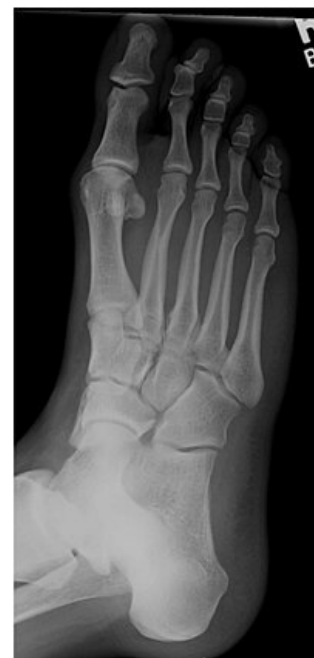Kosti nohy

Použitá literatura

- ČIHÁK, Radomír a Miloš GRIM. *Anatomie*. 2., uprav. a dopl. vydání. Praha : Grada Publishing, 2002. 470 s. sv. 1. s. 253-272. ISBN 80-7169-970-5.



Rentgenový snímek kostí dolní končetiny



Planta rtg snímek