Kosti horní končetiny

Obecně se kosti končetin (*ossa membrorum*) dělí do čtyř částí:

- ***cingulum*** (pletenec), kterým je končetina připojena k axiálnímu skeletu;
- ***stylopodium*** – proximální část tvořená jednou kostí (humerus = kost pažní, femur);
- ***zeugopodium*** – distální část tvořená dvěma kostmi (na horní končetině je to radius a ulna, na dolní tibie a fibula);
- ***autopodium*** – kostra ruky a nohy.

Přehled kostí

Kosti horní končetiny (*ossa membri superioris*) tvoří:

Pletenec pažní

Pletenec horní končetiny je tvořen:

- ***scapulou***
- ***claviculou***

Klíční kost je skloubena se ***sternem***, tvoří tak jediné kosterní spojení s axiálním skeletem.

Paže

Paže (*brachium*) je tvořena jedinou kostí ***humerem***, který je sklouben s pletencem.

Předloktí

Předloktí (*antebrachium*) tvoří dvě kosti:

- ***ulna***
- ***radius***

Tyto dvě kosti spolu velmi úzce souvisí. Rotační pohyby radia kolem ulny umožňují pronaci a supinaci ruky.

Ruka

Ruka (*manus*) je tvořena několika skupinami drobných kostí:

- ***karpální kůstky*** – (*os scaphoideum, os lunatum, os triquetrum, os pisiforme, os trapezium, os trapezoideum, os capitatum, os hamatum*)
- ***metakarpální kosti*** – (pět metakarpálních kostí, číslovaných 1 až 5 z radiální na ulnární stranu)
- ***kosti prstů*** – (každý prst po třech kůstkách, palec má jen dvě)

Scapula

Lopatka (*scapula*) je plochá trojúhelníkovitá kost. Nachází se v úrovni 2. až 7. žebra. Přestože nemá přímé kostní spojení s trupem, je díky svalům hrudníku (svalovému korzetu) přidržována na svém místě. Účastní se některých pohybů horní končetiny, především abdukce nad 90°.

Lopatka z přední strany, s popisky

Její tři okraje se označují:

margo medialis
: mediální okraj, rovnoběžný s podélnou osou páteře;

margo lateralis
: šikmý, kraniálním směrem se odchyluje laterálně;

margo superior
: horní rovnoběžný okraj.

Tyto tři okraje se stýkají ve třech úhlech:

angulus superior
: styk *margo superior* a *medialis*;

angulus inferior
: styk *margo medialis* a *lateralis*;

angulus lateralis
: styk *margo lateralis* a *superior*.

Dorzální strana

Na dorzální straně (*facies posterior*) vybíhá hřeben (*spina scapulae*), který se na laterálním okraji lopatky odděluje a vybíhá v *acromion* (nadpažek). Hřeben rozděluje lopatku v první čtvrtině *margo medialis* a směřuje k *angulus lateralis*. Nad a pod hřebenem vznikají dvě jámy (*fossa supraspinata et infraspinata*), ve kterých jsou uloženy svaly ramenního pletence (z nich jsou klinicky nejvýznamější svaly rotátorové manžety). Z horního okraje vyčnívá zobcovitý výběžek (*processus coracoideus*).

Lopatka zezadu, s popisky

Ventrální strana

Ventrální plocha lopatky (*facies costalis*) je mírně vyhloubena ve *fossa subscapularis*, na jejímž povrchu nalezneme drsné čáry zvané *lineae musculares*. Tyto čáry slouží pro připojení svalu *musculus subscapularis*.

Laterální strana

Na laterálním úhlu se nachází kloubní jamka ramenního kloubu, ***cavitas glenoidalis***. Z laterálního pohledu má tvar mělké oválné mističky. *Acromion* a *processus coracoideus* ji kraniálně „zastřešují“, čímž vytváří kostěnou část *fornix humeri*.

Nad a pod *cavitas glenoidalis* se nachází drobné hrbolky pro začátky svalů:

tuberculum supraglenoidale
: na horní části jamky, zde se upíná dlouhá hlava bicepsu;

tuberculum infraglenoidale
: pod dolním okrajem jamky, začíná zde dlouhá hlava tricepsu.

Osifikace

Osifikace lopatky začíná asi v 8. týdnu těhotenství, postupně vznikají další osifikační centra v *processus coracoideus*, *acromionu* a *fossa glenoidalis*. Od 14. do 20. roku dochází ke srůstům jednotlivých osifikačních center.

Clavicula

Kost klíční (*clavicula*) se sice tvarově řadí mezi dlouhé kosti, je ale dlouhá jen asi 15 cm. Její tělo je esovitě prohnuto (laterální třetina dorzálně, zbytek ventrálně).

- **Mediální konec**, *extremitas sternalis*, je větší a sklouben s *manubriem* kosti hrudní.
- **Laterální konec**, *extremitas acromialis*, je sklouben s nadpažkem lopatky.

Na spodní konec klavikuly se na *tuberositas coracoidea* upíná *ligamentum coracoclaviculare*. Klavikula představuje jediné kostní spojení axiálního skeletu a horní končetiny. Přenáší se přes ní všechny tlaky a nárazy z horní končetiny na hrudník. Zlomeniny klíční kosti bývají mnohem častější než narušení jednoho ze dvou skloubení, kterých se účastní.

Clavicula

Kost klíční

Kost klíční (pohled shora)

TA	A02.1.14.001 (https://ifaa.unifr.ch/Public/EntryPage/TA98%20Tree/Entity%20TA98%20EN/02.1.14.001%20Entity%20TA98%20EN.htm)
Artikulující kosti	sternum, scapula
Osifikace	endesmální

Osifikace

Klavikula začíná osifikovat asi v 6. týdnu těhotenství. Zvláštností je, že kost osifikuje **endesmálně**. Díky tomu je osifikace rychleji dokončena, u novorozence je již tělo klavikuly kostěné. Úplné dokončení osifikace nastává kolem 21. roku života.

Humerus

humerus

kost pažní

Kost pažní (***humerus***) měří asi 30 cm, je to typická dlouhá kost. Lze ji rozdělit na:

- ***caput*** – hlavice,
- ***corpus*** – tělo kosti,
- ***condylus*** – distální část.

Hlavice

Caput humeri (1) je na mediální části kryta chrupavkou a tvoří hlavici ramenního kloubu. Těsně pod okraji chrupavky se nachází *collum anatomicum* (anatomický krček). Pod hlavicí jsou na přední straně dva hrbolky:

- ***tuberculum majus*** (3) – laterálně,
- ***tuberculum minus*** (4) – ventrálně.

Mezi hrbolky je ***sulcus intertubercularis*** (2) a v něm prochází šlacha dlouhé hlavy bicepsu. Pod úrovní obou hrbolků se nachází místo nejčastějších zlomenin kosti pažní, ***collum chirurgicum*** (5, není anatomická struktura). Hlavice humeru je vůči ose kondylů, která je ve frontální rovině, pootočená o 30° dorzálně (retroverze).

Tělo

Trojhranné tělo humeru navazuje na hlavici. V místě připojení *musculus deltoideus* je patrná drsnatina *tuberositas deltoidea* (7). V místě průběhu *nervus radialis* je patrný *sulcus nervi radialis* (v tomto místě může být nerv v případě zlomeniny humeru poraněn). V polovině délky těla se nachází *foramen nutricium* (6), kterým do kosti přichází vyživující cévy.

Kondyly

Tvoří nejdistálnější část humeru. Kloubní plochy na něm umístněné se účastní loketního skloubení. Vejčité kondyly vybíhají v:

- *epicondylus lateralis* (10),
- *epicondylus medialis* (13) – za ním se nachází *sulcus nervi ulnaris* (14, pro *nervus ulnaris*, lidově „brňavka“; při frakturách kondylů může proto dojít k poranění tohoto nervu).

Těsně nad kloubními plochami se nachází tři prohlubně:

- **fossa radialis (9)** – ventrálně, laterálně;
- **fossa coronoidea (15)** – ventrálně, mediálně, zapadá do ní při ohybu *processus coronoideus* loketní kosti;
- **fossa olecrani** – na dorsální straně, zapadá do ní *olecranon*.

Na nejdistálnější části se nachází dvě kloubní plochy:

- **capitulum humeri (11)** – hlavička, laterálně, skloubena s radiem;
- **trochlea humeri (12)** – kladka, mediálně, skloubena s ulnou.

Osifikace

Od 3. týdne těhotenství začíná osifikace v diafýze a obou epifýzách humeru. Proximální růstová chrupavka je aktivnější než distální. Vytváří se i drobnější osifikační jádra (například v hrbolcích). Okolo 20. roku mizí poslední růstové štěrbiny.

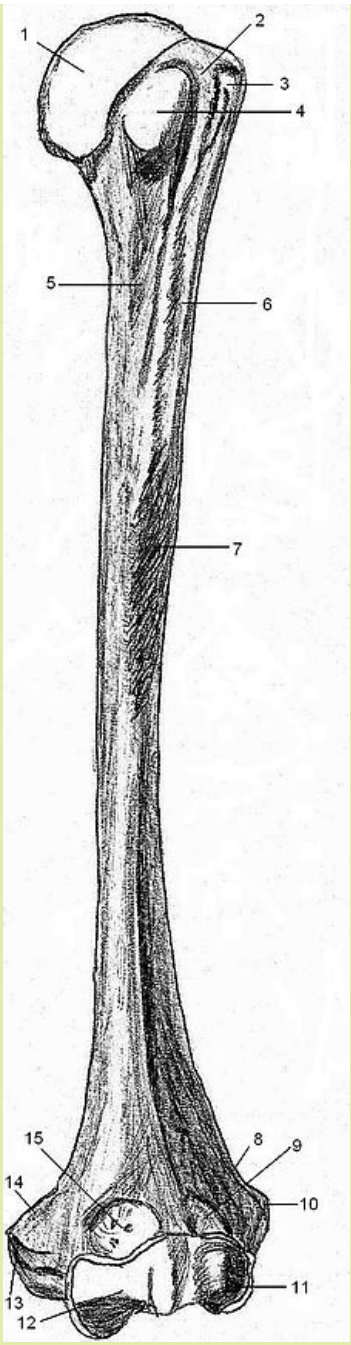

Humerus z ventrální strany

TA	A02.4.04.001 (https://ifaa.unifr.ch/Public/EntryPage/TA98%20Tree/Entity%20TA98%20EN/02.4.04.001%20Entity%20TA98%20EN.htm)
Artikulující kosti	scapula, ulna, radius
Typ artikulace	scapula – kulovitý kloub, ulna – kladkový kloub, radius – kulovitý kloub
Osifikace	chondrogenní

Ulna

Kost loketní (***ulna***) se nachází na mediální straně předloktí (*ulnární směr*). Na proximální části se nachází kloubní plocha, tvořící jamku mediálního loketního a proximálního radioulnárního skloubení. Tělo kosti (*corpus ulnae*) má trojúhelníkovitý průřez. Distální konec ulny (*caput ulnae*) je nepřímo sklouben s carpem a přímo s radiem.

Anatomie

Proximální část

- Vytváří zářez, ***incisura trochlearis***, v anatomické poloze je otevřen ventrálně, do kterého zapadá *trochlea humeri*, a je ohraničen následujícími útvary:
  - ***olecranon*** (okovec) – nejproximálnější část kosti, při flexi v kloubu tvoří hrot loktu;
  - ***processus coronoideus*** – distální ohraničení zářezu;
  - ***incisura radialis*** – drobná prohlubeň krytá chrupavkou, navazující na kloubní plochu, zapadá do ní *caput radii*.

Corpus ulnae

Ulna	
kost loketní	
TA	A (https://ifaa.unifr.ch/Public/EntryPage/TA98%20Tree/Entit

- Tělo má **trojhranný průřez**, hrany jsou obráceny ventrálně, dorzálně a laterálně (*margo anterior, posterior et interosseus*).
- *Margo interosseus* směřuje proti *radiu* a je s ním spojen mezikostní vazovovou membránou.
- *Foramen nutricum* směřuje proximálně.

Caput ulnae

- Hlavice loketní kosti je tvořena válcovitou kloubní plochou *circumferentia articularis*, která laterálně nasedá na *radius* a proximálně na discus articularis.
- Z mediodorsální strany ční *processus styloideus ulnae*, který je dobře hmatný.

	y%20TA98%20EN/%20Entity%20TA98%20EN.htm)
Artikulující kosti	humerus, radius
Typ artikulace	humerus - kloub kladkový radius - kloub válcový
Osifikace	chondrogenní

Klinické souvislosti

🔎 *Podrobnější informace naleznete na stránce Zlomeniny předloktí.*

Obrázky

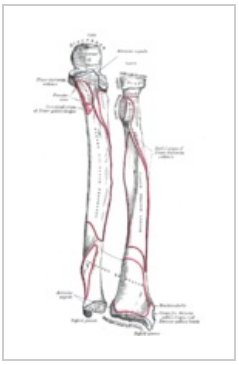

Kosti levého předloktí – ventrální pohled.

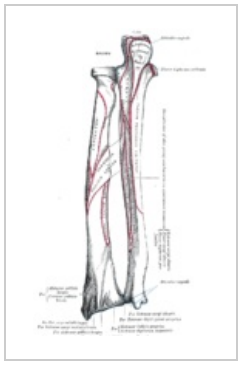

Kosti levého předloktí – dorsální pohled.

Radius

Kost vřetenní (***radius***) se nachází na laterální straně předloktí (radiální směr). Tvarově je podobná ulně, ale je proximálně užší než distálně. Míří k palci.

Dělíme ji na tři části:

- **caput radii** – proximální část válcovitého tvaru;
- **corpus radii** – trojhranné tělo;
- **distální část** – distální zakončení radia.

Radius – pohled zepředu

Radius – pohled zezadu

Radius
kost vřetenní

Levý radius (animace)

TA	A02.4.05.001 (https://ifaa.unifr.ch/Public/EntryPage/TA98%20Tree/Entity%20TA98%20EN/02.4.05.001%20Entity%20TA98%20EN.htm)
Artikulující kosti	humerus, ulna, ossa carpi
Typ artikulace	kloub kolový s ulnou, kloub kulový s humerem

Caput radii

- Hlavice kosti vřetení má **soudkovitý tvar** a je celá obalena **kloubní chrupavkou**;
- *proximální plocha* je skloubena s *capitulum humeri*;
- prstenčitá kloubní plocha **circumferentia radii** zapadá do zářezu na ulně;
- hlavice radia je spojena s *corpus radii* krčkem (**collum radii**).

Corpus radii

- Tělo kosti vřetenní má tři hrany (**margo anterior, posterior et interosseus**);
- mezikostní hrana je spojena se stejnojmennou hranou na ulně vazivovou membránou *membrana interossea antebrachii*;
- na těle se nachází drsnatina (**tuberositas radii**), kam se upíná m. biceps brachii;
- **foramen nutricium** se nachází asi v polovině kosti a směřuje proximálně.

Funkce	pohyb loketního kloubu, pronace, supinace společně s distálním radioulnárním kloubem
Osifikace	chondrogenní

Distální část radia

- Jedná se o širší plochu (**facies articularis carpalis radii**) krytou kloubní chrupavkou, která se účastní radiokarpálního skloubení;
- do drobného zářezu zde zapadá distální část *ulny*;
- distální část radia se při pronaci a supinaci **otáčí kolem osy**, kterou tvoří ulna.

Klinické souvislosti

🔎 *Podrobnější informace naleznete na stránce Zlomeniny předloktí.*

Ossa carpi

Zápěstní kosti (*ossa carpi*) tvoří dvě řady drobných kůstek, každá řada po čtyřech:

- **proximální řada** – (mediolaterálně, ulnoradiálně) *os pisiforme, triquetrum, lunatum, scaphoideum*;
- **distální řada** – (mediolaterálně, ulnoradiálně) *os hamatum, capitatum, trapezoideum, trapezium*.

Proximální řada se účastní radioulnárního skloubení. Na distální nasedají *ossa metacarpi* (záprstní kosti).

Karpální kosti vytváří kostěný podklad karpálního tunelu, kterým prochází šlachy *m. flexor digitorum superficialis* et *profundus* a *nervus medianus*, který zde bývá často utlačován (syndrom karpálního tunelu).

Proximální řada

Os pisiforme

Hrášková kost. Má tvar i velikost hrachového zrna. Vyvíjí se jako sezamská kůstka ve šlaše ulnárního flexoru zápěstí.

Os triquetrum

Trojhranná kost. Má tvar nepravidelného čtyřstěnu.

Os lunatum

Měsíčková kost. Její tvar připomíná půlměsíc.

Os scaphoideum

Člunkovitá kost (neplést s *os naviculare* na tarsu). Její tvar vzdáleně připomíná loďku, prohlubeň je obrácena mediálně. Je největší kostí proximální řady. Nese *tuberculum ossis scaphoidei*. (bohužel na anglické verzi obrázku je právě zmíněná chyba - naviculare x scaphoideum)

Distální řada

Os hamatum

Hákovitá kost. Má trojúhelníkovitý tvar. Výrazně z ní vystupuje *hamulus ossis hamati* (háček).

Os capitatum

Hlavatá kost. Největší karpální kost. Proximálně směřující část se nazývá *caput ossis capitati* a zapadá do proximální řady mezi *os lunatum* a *os scaphoideum*.

Os trapezoideum/Os multangulum minus

Malá kost mnohohranná, neboli šátečkovitá. Tvarově připomíná písmeno L (*botička*), v sagitálním průřezu má tvar pyramidy obrácené základnou na *dorsum manus*.

Os trapezium/Os multangulum majus

Velká kost mnohohranná. Má podobný tvar, jako *os trapezoideum*, je ale větší. Laterodorsálně je nápadná sedlovitá plocha pro skloubení s první (palcovou) metakarpální kostí.

Osifikace

Karpální kůstky osifikují až postnatálně v tomto pořadí (v závorce přibližný čas osifikace):

> *os capitatum (2. m), hamatum (3. m), triquetrum (3. r), lunatum (4. r), scaphoideum (5. r), trapezium (5. r), trapezoideum (6. r), pisiforme (7.–13. r)*.

Osifikace karpálních kůstek je dobrým ukazatelem tělesné vyspělosti dítěte.

Obrázky



Os pisiforme sinistrum



Os triquetrum sinistrum

Os lunatum sinistrum

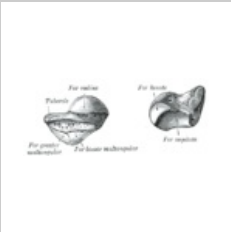

Os scaphoideum sinistrum



Os hamatum sinistrum

Os capitatum sinistrum

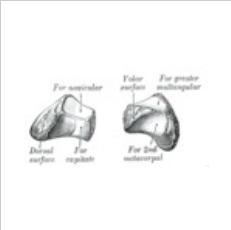

Os trapezoideum sinistrum

Os trapezium sinistrum

Vzájemná poloha kůstek

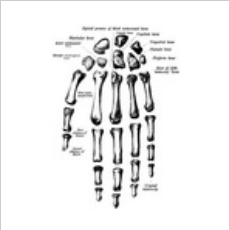

Ossa manus

Ossa metacarpi

Kostra dlaně (***metacarpus***) je tvořena pěti kostmi (*ossa metacarpi*). Ty tvarově odpovídají dlouhým kostem, ale řadí se mezi kosti krátké (okolo 10 cm). Nachází se mezi karpálními kostmi (carpus) a články prstů (phalanges), kde jsou jak ke karpálním kostem, tak i k článkům prstů připojeny kloubně. Všechny klouby jsou zesíleny vazy z obou stran. Každá z kostí pak má svůj charakteristický znak, například os metacarpi I je nejkratší. Rozlišujeme na nich tři části:

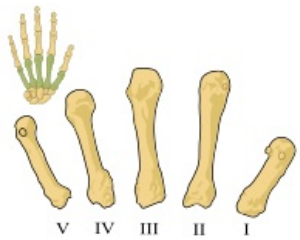

Metacarpy levé ruky

- ***basis*** – proximální rozšířený konec s kloubní jamkou, nasedá na *carpus*;
- ***corpus*** – tělo (odpovídá diafýze);
- ***caput*** – distální rozšíření kosti, na ni nasedají *ossa digitorum*.

Všechny kosti jsou z dorsální strany dobře hmatné. Jsou očíslovány od I. do V. v radioulnárním směru.

Zlomenina metacarpů

Kosti prstů

Ossa digitorum – kosti prstů

Kostru prstů tvoří *ossa digitorum (manus)* čili *phalanges*, články prstů (ruky), které jsou dva na palci, po třech na ostatních prstech. Na každém článku se rozeznávají tři hlavní úseky:

- **basis phalangis**, baze článku – širší proximální úsek,
- **corpus phalangis**, tělo článku – střední štíhlejší část,
- **caput phalangis**, hlavice, kterou článek distálně končí.

Baze článků jsou napříč rozšířené, na proximální straně je konkávní kloubní plocha pro sousední kost (viz dále). **Těla článků** prstů jsou dorsálně mírně konvexní, palmárně rovná až mírně konkávní. **Hlavice** jsou konvexní plochy kladkových kloubů s příslušnou rýhou; příslušná vodící lišta je na bazi následujícího článku.

Články se liší podle polohy prstu:

- **Phalanx proximalis** (prima) je nejdelší, baze proximálních článků mají proximálně jamku, napříč oválnou, pro hlavici metakarpu.
- **Phalanx media** (secunda) je kratší než článek první, na okrajích má jemné hrany pro úpon flexorových šlach. Palec nemá phalanx media.
- **Phalanx distalis** (tertia) je nejkratší; na dlaňové straně poblíž baze má zdrsnělé místo pro úpon šlachy dlouhého ohýbače prstu; distálně je zakončena rozšířením − **tuberositas phalangis distalis** je drsnatina na dlaňové straně konečného rozšíření distálních článků a upíná se na ni husté vazivo, které vyplňuje distální konec bříška prstu.

Hmatné jsou všechny články, zejména z dorsální strany. Z distálních článků hmatáme jen bazi.

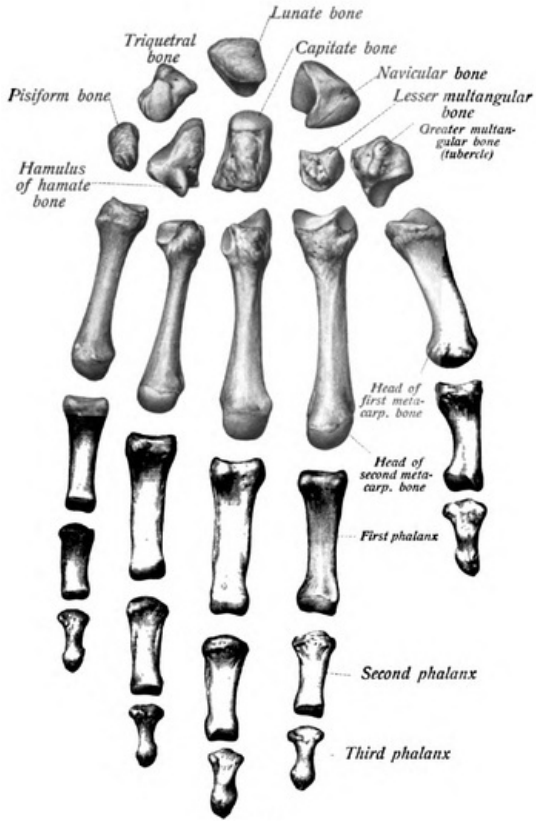

Ossa digitorum – kosti prstů

Ossa sesamoidea manus – sezamské kůstky ruky

Ossa sesamoidea manus jsou drobné kůstky při metakarpofalangových kloubech. Konstantně se vyskytují dvě, po obou stranách **metakarpofalangového kloubu palce**, a ne vzácně mohou být i při **jiných metakarpofalangových kloubech**. Vytvářejí se ve šlachách svalů, které se v těch místech upínají. Při druhém až pátém metakarpofalangovém kloubu jsou často jen chrupavčité (bez osifikace), a uniknou proto pozornosti při rtg vyšetření. Za kost původem sezamskou se považuje i os pisiforme karpu.

Odkazy

Související články

- Svaly horní končetiny

Použitá literatura

- ČIHÁK, Radomír. *Anatomie.* 2. vydání. Praha : Grada Publishing, a.s., 2008. sv. 1. s. 516. ISBN 80-7169-970-5.