

Kosti prstců

Články prstců (*phalanges*) jsou dva na palci a po třech na ostatních prstcích.

Článek prstce (phalanx)

Na každém článku rozeznáváme 3 hlavní části:

- **basis phalangis** – širší proximální úsek, baze článku;
- **corpus phalangis** – štíhlejší tělo článku, střední část;
- **caput phalangis** – hlavičky, kterou článek distálně končí.

Baze článků jsou transversálně rozšířené, proximálně nesou u proximálních článků oválnou konkávní kloubní plošku pro spojení s příslušnou kostí metatarsu. U středních a distálních článků nesou jamku kladky s vodící lištou.

Těla článků se podobají článkům na ruce jen u proximálních článků, těla ostatních článků jsou zpravidla velmi krátká.

Hlavičky článků mají konvexní kladky s rýhou (podobně jako na ruce).

Phalanx proximalis, media, distalis

Podle polohy na prstci se rozeznává phalanx proximalis, media et distalis. Palec nemá phalanx media.

Proximální články jsou (s výjimkou palce) štíhlé. **Střední a distální články** jsou krátké (zejména střední články) a mají tendenci srůstat s články distálními.

Distální články mají na koncích na plantární straně **tuberositas phalangis distalis** – drsnatinu pro úpon vaziva břicha prstce (obdobně jako na ruce).

Hmatné

Hmatné jsou články prstců z dorzální strany.

Ossa sesamoidea pedis – sesamské kůstky nohy

- Vyskytují se ve dvojici **u metatarsofalangového kloubu palce**.
- Jsou to oválné kůstky zanořené v úponových šlachách krátkých svalů palce.
- Stykem s kloubem podmiňují dvě rýhy na hlavičce palcové metatarsové kosti.
- Podobná dvojice sesamských kůstek je často i pod metatarsofalangovým kloubem 2. a 5. prstce, vzácněji i u 3. nebo 4. prstce.
- Sesamská kůstka je častá také ve šlaše m. fibularis longus – tam, kde šlacha zatáčí pod os cuboideum (sesamum fibulare).

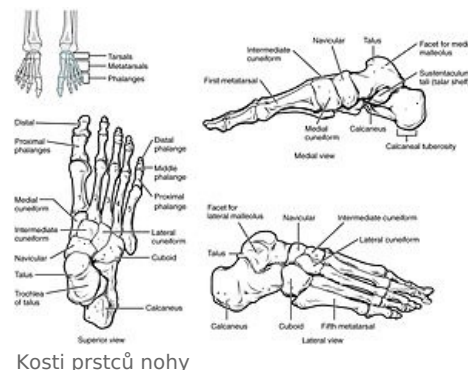
Odkazy

Související články

- Kosti prstů
- Klouby nohy

Použitá literatura

- ČIHÁK, Radomír a Miloš GRIM. *Anatomie 1*. 3. vydání. Praha : Grada, 2011. 534 s. ISBN 978-80-247-3817-8.



Kosti prstců nohy