

Krystaly

Krystaly jsou **pevná tuhá tělíska**, vyskytující se buď **volně** ve tkáních nebo jako **složky kamenů**.

Příklady krystalů

Krystaly kyseliny močové

Jsou jehlicovitého tvaru. Nacházejí se nejčastěji v **malých kloubech** (kloubní chrupavky a synoviální membrány) a v **podkoží** při dně (arthritis uratica) a v **renální papile** při acidurickém infarktu ledviny. Krystalky mohou být uloženy extracelulárně nebo intracelulárně (v makrofázích).

Zdrojem kyseliny močové je jednak její **endogenní tvorba** (biodegradací purinů), jednak **exogenní přívod** potravou (nukleoproteiny). Při zvýšené tvorbě nebo sníženém vylučování vzniká hyperurikémie, jež je vlastní příčinou dny. Její fyziologická **plazmatická koncentrace** (urikémie) činí:

- u mužů 220–420 $\mu\text{mol/l}$
- u žen 140–340 $\mu\text{mol/l}$

V těle se v **závislosti na pH** vyskytuje jako špatně rozpustná kyselina močová nebo jako její sodná sůl (urát sodný). Například v plasmě při $\text{pH} = 7,4$ je v podobě asi dvacetkrát rozpustnějšího urátu, v moči při pH pod 5,8 je v podobě méně rozpustné kyseliny.

 Podrobnější informace naleznete na stránce Arthritis uratica.

Cholesterolové krystaly

Mají podobu buď **kosočtverečných destiček** nebo **oboustranně zašpičatělých jehlic**. Nalézáme je například:

- při intersticiální (extracelulární) steatóze
- v aterosklerotickém plátu
- v pozánětlivém pseudoxantomu
- i intracelulárně v hepatocytech při cholestáze

Charcot-Leydenovy krystaly

Mají tvar **šestibokých jehlic**. Barví se silně eosinofilně. Jsou zřejmě bílkovinné povahy. Vznikají všude tam, kde dochází ke **zvýšenému rozpadu eozinofilů** (místa alergického zánětu, v okolí parazitů).

Krystaly hlenových látek

Nalézají se v **místech zmnožení hlenů** (hlenová dystrofie):

- ganglion – dutinka vyplněná hlenem
- myxom – nádor hlenovitého mezenchymu
- paranazální dutiny apod.

Barví se výrazně eosinofilně.


Krystaly paraproteinů

Paraproteiny jsou plazmatické bílkoviny, které se v **plazmě za normálních okolností nevyskytují**. Jejich podkladem jsou **imunoglobulinové řetězce**. Krystalky paraproteinů se ukládají v **ledvinách** v lumen tubulů i v buňkách, které tubuly vystylají. Nejčastěji vznikají při **plazmocytárním myelomu**.

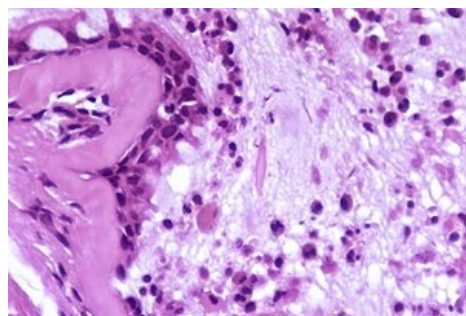
Rozlišujeme několik typů paraproteinových krystalů:

- **Bence-Jonesova bílkovina** – skládá se z lehkých imunoglobulinových řetězců a vylučuje se močí
- **kryoglobuliny** – jsou charakteristické tím, že za chladu krystalizují (mohou blokovat např. krevní průtok končetinou)

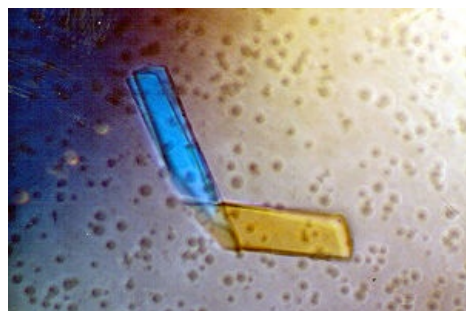
Cystinové krystaly



Cholesterolové krystaly



Astma bronchiale – uprostřed preparátu v lumen patrný Charcot-Leydenov krystal vzniklý rozpadem eozinofilů



Krystal tvořen Bence-Jonesovým proteinem

Vyskytují se při **cystinóze** (dědičné onemocnění, charakterizované ukládáním krystalků cystinu buňkách monocyto-makrofágového systému). Vyskytují se v kostní dřeni, játrech, slezině, lymfatických uzlinách, ledvinách, rohovce a jinde. Nejzávažnější je ukládání **v ledvinách**, vedoucí až k renálnímu selhání.

Cystinurie je porucha transportu cystinu, lysinu, argininu a ornitinu, při níž vznikají a v ledvinách se ukládají cystinové kameny.

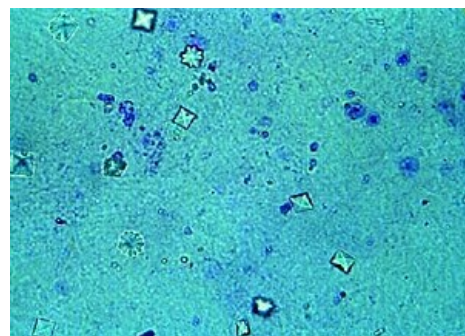
Oxalátové krystaly

Vyskytují se hlavně **v intersticiu ledvin a myokardu při oxalóze**, která může být:

- **primární** – vrozená porucha, při které se zvyšuje tvorba oxalátů, krystaly se při ní vyskytují i v kostní dřeni
- **sekundární** – navazuje na postižení ledvin z jiných příčin (například toxické poškození, otrava etylénglykolem)

Krystaly kalcitu (vápence - CaCO_3)

Vznikají v dlouhodobě hypoxické, namáhané, nebo porušené tkáni. Typické je ukládání do **specifické granulační tkáně** při TBC a zvláště sarkoidóze.



Kalcium oxalátové krystaly v moči

Odkazy

Související články

- Arthritis uratica
- Litiáza

Zdroj

- PASTOR, Jan. *Langenbeck's medical web page* [online]. [cit. 17.08.2009]. <<https://langenbeck.webs.com/>>.