

# Lamelosní kost / Lamellar bone - HE



**Článek byl označen za rozpracovaný,**

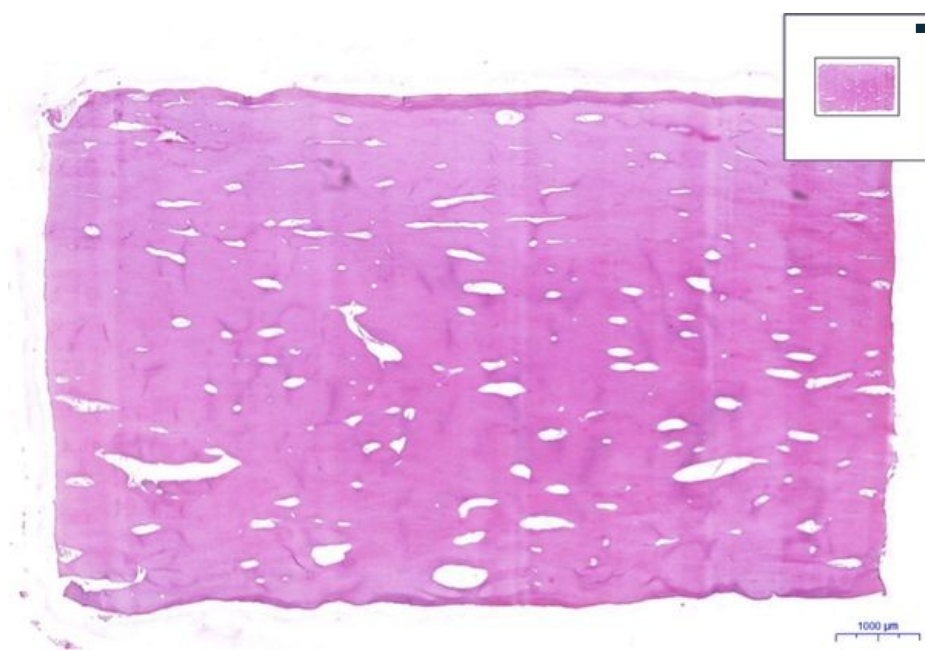
od jeho poslední editace však již uplynulo více než 30 dní

Chcete-li jej upravit, pokuste se nejprve vyhledat autora v historii ([https://www.wikiskripta.eu/index.php?title=Lamelosní\\_kost\\_/Lamellar\\_bone\\_-\\_HE&action=history](https://www.wikiskripta.eu/index.php?title=Lamelosní_kost_/Lamellar_bone_-_HE&action=history)) a kontaktovat jej. Podívejte se také do .

Pokud vše nasvědčuje tomu, že původní autor nebude v editacích v nejbližší době pokračovat, odstraňte šablonu {{Pracuje se}} a stránku .

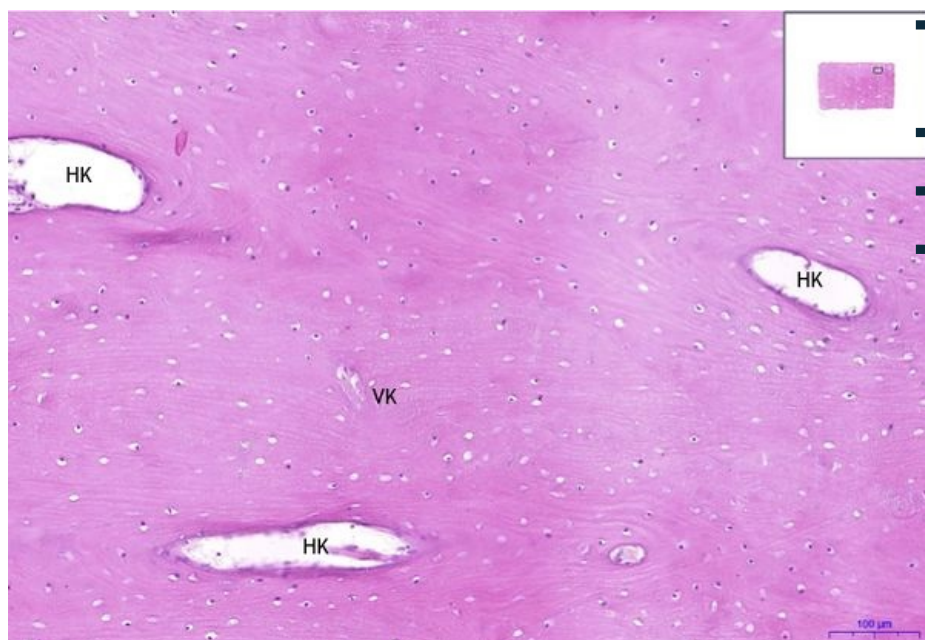
Stránka byla naposledy aktualizována v sobotu 15. srpna 2020 v 11:46.

## Lamelostní kost/Lamellar bone - HE, 0,9x



■ **Lamelostní kost / Lamellar bone:**

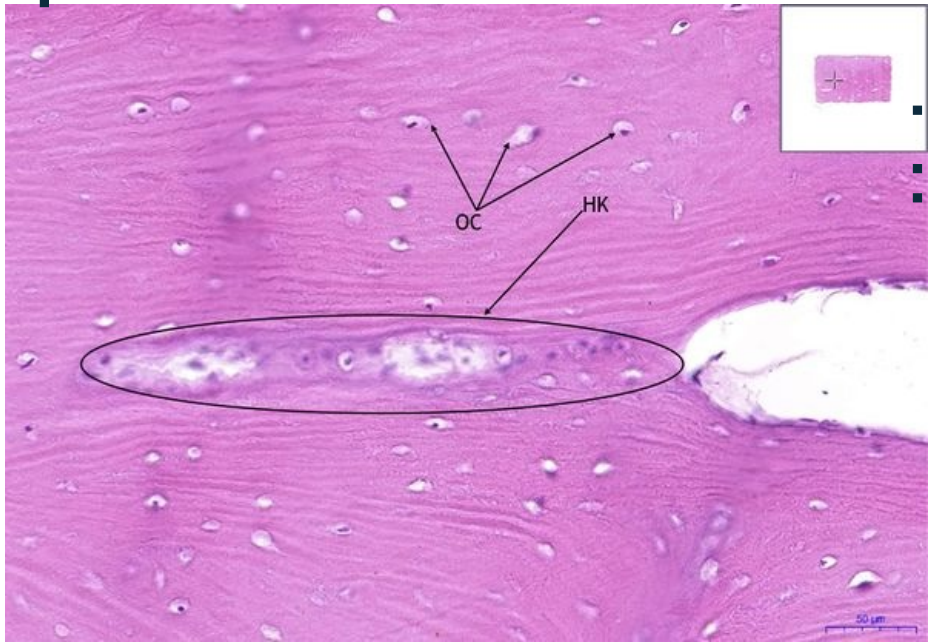
## Lamelostní kost/Lamellar bone - HE, 10x



■ **Lamelostní kost / Lamellar bone:**

- **1) HK** - Haversův kanálek/Haversian canal
- **2) VK** - Volkmannův kanálek/volkmann canal
- 

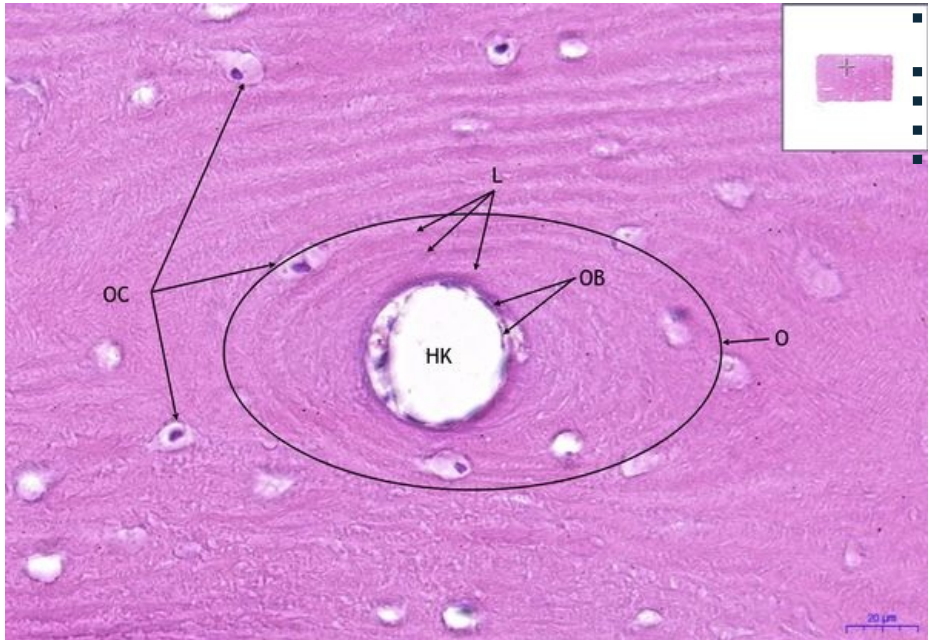
## Lamelostní kost/Lamellar bone - HE, 20x



### Lamelostní kost / Lamellar bone:

- 1) **HK** - Haversův kanálek/Haversian canal
- 2) **OC** - osteocyt/ osteocyte
- 

### Lamelostní kost/Lamellar bone - HE, 40x



### Lamelostní kost / Lamellar bone:

- 1) **OC** - osteocyt/ osteocyte
- 2) **OB** - osteoblast
- 3) **O** - osteon
- 4) **L** - lamela/lamella

### Navigace

#### Tkáň pojivová / Connective and supporting tissue

← Preparát č. 29

Seznam preparátů

Preparát č. 20 →