

Lamina propria mucosae



Lamina propria mucosae (z *lat.*) je vrstva slizničního vaziva, která je složena z řídkého kolagenního vaziva. V této vrstvě se mohou vyskytovat slizniční žlázy, které jsou charakteristické pro příslušnou anatomickou oblast, a dále může obsahovat lymfatickou tkáň.

Odkazy

Související články

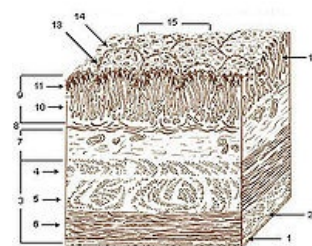
- Obecná stavba trávicí trubice

Použitá literatura

- KLIKA, Eduard, et al. *Histologie*. 1. vydání. Praha : Avicentrum, 1986. 611 s. Kapitola Systém trávicí. s. 286. ISBN 08-110-86.

Externí odkazy

- [1] (<http://lekarske.slovníky.cz/pojem/lamina-propria-mucosae>)



Vrstvy stěny žaludku (10. lamina propria mucosae)