

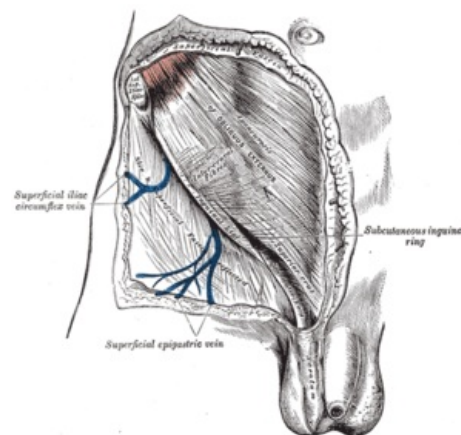
Ligamentum inguinale

Ligamentum inguinale (Pouparti) neboli tříselný vaz je kaudálně umístěný šlašitý zesílený pruh aponeurózy *musculus obliquus externus abdominis*. Toto ligamentum se na *os coxae* rozpíná od *spina iliaca anterior superior* k *tuberculum pubicum*.

Přibližně z poloviny vazu odstupuje k hornímu okraji ramene stydké kosti vazivový proužek – *arcus iliopectineus* – ten rozděluje subligamentální prostor na dva – *lacuna musculorum* (laterálně) a *lacuna vasorum* (mediálně). Těmito prostory procházejí svaly, nervy a cévy z dutiny břišní a z pánve na stehno a dále potom na celou dolní končetinu.

Rozděluje se na **tři malé samostatné vazy**:

- *ligamentum lacunare* (Gimbernati) – snopce, které se sbíhají mediálně a vystylají vnitřní část *lacuna vasorum*;
- *ligamentum reflexum* (Collesi) – tvoří mediokaudální ohraničení východu *canalis inguinalis*;
- *ligamentum pectineale* (Cooperi) – upíná se na *tuberculum pubicum*.



Regio inguinalis

Související články

- Canalis inguinalis
- Lacuna musculorum
- Lacuna vasorum

Použitá literatura

- ČIHÁK, Radomír. *Anatomie 1*. 3. vydání. Grada, 2011. ISBN 9788024738178.