

# Limbecký systém

Limbecký systém lze chápat jako velmi složitý, vzájemně propojený komplex různých struktur nacházejících se na mediální ploše mozkové hemisféry po obou stranách diencephala, shora obepnutý corpus callosum.

## Historie pojmu

O první název se zasloužil francouzský chirurg a anatom Pierre Paul Broca v roce 1878, který strukturu pojmenoval "grand lobe limbique". I přes důkladné studium byl limbecký systém dlouho ztotožňován pouze s čichovým mozkem (rhinencephalon), kterému byla chybně přisuzována zásadní důležitost především díky rozsáhlým jedneuronovým spojmům do hippokampální formace a amygdaly. Později se ale zjistilo, že spoje jsou převážně víceneuronové a čichový bulbus je tak pouze jedním z mnoha aferentů v limbeckém systému.

V roce 1937 prokázal Papez souvislost s emočním chováním, v roce 1949 pak MacLean přišel s pojmem "viscerální mozek". Další průlom přinesl rok 1958, kdy Walle Nauta rozšířil koncept o napojení na další struktury (jiné než jenom telencefalické a diencefalické)<sup>[1]</sup>. V poslední době se dokonce prokazují spojitosti s paměťovými mechanizmy, přesto však limbecký systém zůstává předmětem intenzivních studií a kvůli jeho složitosti je otázkou, zda vůbec, popř. kdy budeme schopni plně pochopit jeho význam a strukturu.

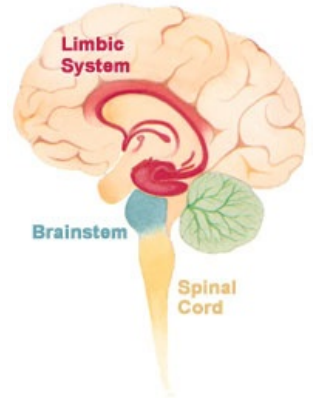


Schéma limbeckého systému

## Struktura limbeckého systému

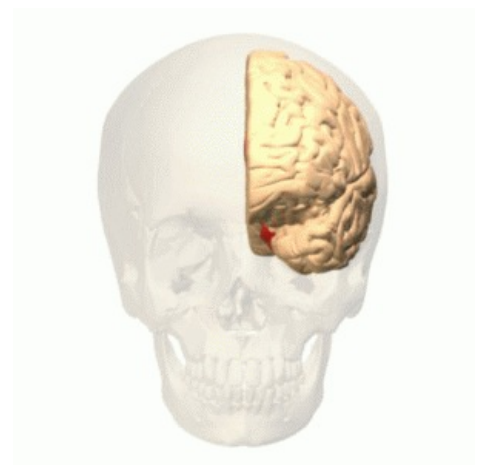Nad strukturou limbeckého systému se dnes široce debatuje, avšak podle nejnovějších dělení můžeme limbecký systém členit na:

### Limbecká korová oblast (lobus limbicus)

- **Neokortikální pole** – uncus gyri parahippocampalis, gyrus subcallosus, gyrus cinguli, gyrus parahippocampalis;
- **mezokortikální neboli přechodné pole** – entorhinální a perirhinální korová oblast, praesubiculum;
- **archikortikální pole** – hippokampální formace (subiculum, hippocampus, gyrus dentatus);
- **paleokortikální pole** – čichová korová oblast.

### Limbecké podkorové struktury

- Amygdala;
- septum verum;
- velká část hypothalamu;
- jádra thalamu;
- jádra habenuly (epithalamus);
- některá jádra retikulární formace;
- striatum a pallidum ventrale.



Rozsah limbeckého systému

## Funkce limbeckého systému

Mezi nejdůležitější funkce limbeckého systému patří kontrola úzkosti, strachu, sociálního a **emočního chování** (především díky amygdale), účast na procesech krátkodobé paměti (dlouhodobá se týká spíše thalamo-kortikálních a intrakortikálních spojení) a dokonce i řízení srdeční činnosti, dýchání (díky napojení na hypothalamus) nebo sekrece endokrinních žláz.

K dalším funkcím řadíme souvislost se sexuálními projevy či péčí o potomstvo. Celý komplex funguje i díky dodávání acetylcholinu jako mediátoru ze septum verum. Především kvůli rozsáhlým spojmům s asociačními oblastmi frontálního, parietálního a temporálního laloku se limbecký systém podílí na smyslovém vnímání a jeho vyhodnocování.

## Zapojení limbeckého systému

### Cingulární korová oblast - gyrus cinguli

- spojená s talamom, hypothalamom a ncc. raphes
- centrálna část vysílá descendentní vlákna do miechy a je sídlem M3 a M4

- regulátor mentálních, emočních a motorických projevů, které sú stimulované senzitivními bolestivými stimuly a tiež sprevádzajú zmeny autonómneho nervového systému - zmeny tlaku krvi, dýchania, motility čriev, pulzu

Značně heterogenní oblast složená z areí 23, 24, 25, 29, 30, 31. Aferentace i eferentace pochází převážně z asociačních oblastí temporálního, parietálního a frontálního laloku. Velmi důležitý je silný svazek vláken zvaný **cingulum**, který tvoří součást Papezova okruhu a směřuje do gyrus parahippocampalis. Projikuje také do podkorových struktur – hlavně do striata, mozečku (přes nuclei pontis), thalamu (přední cingulární oblast do mediálních a intralaminárních jader, zadní pak do laterálních, anteriorních a do jader pulvinaru). Přední cingulární oblast je orientována na emoční reakce, zatímco zadní na verbální paměť či prostorovou orientaci.

## Gyrus parahippocampalis a uncus gyri parahippocampalis

Gyrus cinguli přechází na úrovni splenium corporis callosi v gyrus parahippocampalis (asi 5 cm dlouhý), který je rostrálně zakončen jako uncus gyri parahippocampalis, na němž rozlišujeme gyrus semilunaris (zde se nachází korová jádra amygdaly), gyrus ambiens a zakončení gyrus dentatus. Ve spodu uncus gyri parahippocampalis je uložená oblast mající zásadní význam pro spojení neokortexu s hippokampální formací nazývaní se **entorhinální korová oblast** (area 28). Stejně podstatná je i **perirhinální korová oblast** (area 35, 36) podél sulcus rhinalis a sulcus collateralis.

Aferentace přichází z asociačních oblastí neokortexu, z prefrontální a čichové kůry, hippokampální formace, amygdaly, thalamu a dalších struktur. Eferentace je prakticky reciproční (amygdala, anteriorní jádra thalamu, striatum ventrale...), velice důležitý je však svazek vedoucí do hippokampální formace. Hlavním úkolem gyrus parahippocampalis je **prostorová paměť** (place cells <sup>[2]</sup>) a **orientace** a schopnost rozlišit a rozpoznat objekty

## Area subcallosa a gyrus paraterminalis

- před rostrum corporis callosi, idú sem čuchové vlákna z pars olfactoria nosovej sliznice

## Hippocampus

- na dně temporálního výběžku

- **sulcus hippocampalis** odděluje hippocampus od gyrus parahippocampalis, přechodná oblast se nazývá **subiculum**

## Fornix

- eferentní vlákna vystupující z hippocampu

## Corpus mamillare

- součást hypothalamu těsně za infundibulum

## Útvary rinencefala

- bulbus olfactorius, tractus olfactorius, trigonum olfactorium, stria olfactoria medialis et lateralis

-důležitost čichu

## Amygdala

-v hloubce temporálního laloku

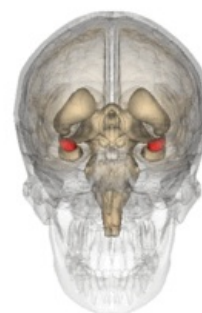- oblast kůry nad jádry se označuje jako **cortex periamygdaloideus**

Jedná se o soubor jader (šedých hmot CNS) na spodní straně uncus gyri parahippocampalis, který patří vývojově k bazálním gangliím, ale funkčně se řadí k limbickému systému.

- **Kortikomediální jádra** – na povrchu uncus, vývojově nejstarší, spojena s čichovým bulbem.
- **Centrální jádra** – jsou malá, uložená dorzálně, pod vlivem struktur mozkového kmene.
- **Basolaterální jádra** – tvoří přes 70% objemu, v kontaktu s neokortexem, bohaté na monoaminy.

Amygdala vydává dva důležité svazky převážně eferentních vláken:

- **Ventrální amygdalofugální systém** se z basolaterální části amygdaly rozbíhá do thalamu, hypothalamu, mozkového kmene a mozkové kůry;
- **stria terminalis** směřují z kortikomediální části amygdaly skrze nucleus caudatus a thalamus obloukovitě k hypothalamu.



Corpus amygdaloideum

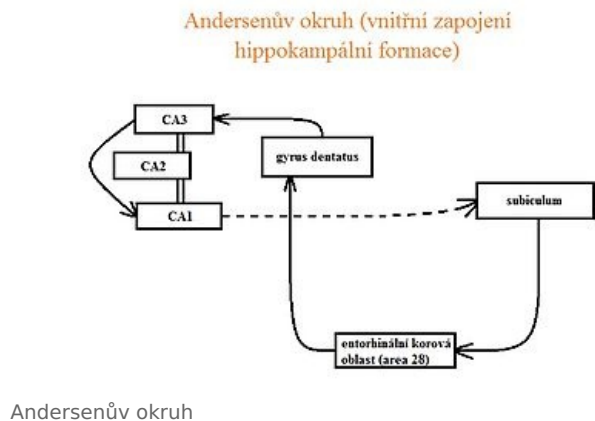
**Aferentaci** zajišťují hlavně asociační oblasti neocortexu, dále pak čichový bulbus, hippocampální formace, ale i četné podkorové struktury (thalamus, hypothalamus, mozkový kmen, cholinergní projekce z nucleus basalis Meynerti). **Eferentaci** představují reciproční spoje (insulární kůra, entorhinální oblast, paleocortex, septum verum). V rámci intraamygdalárních spojů se informace z laterálního jádra (aferentace z neocortexu) dostává do bazálního jádra, kde je spojena s informacemi z hippocampální formace či prefrontální kůry. Nakonec putuje do centrálního jádra, které působí jako hlavní eferentní struktura projikující do hypothalamu a mozkového kmene.

Amygdala má velmi bohaté spoje a při jejím dráždění můžeme pozorovat reakci "zvýšené pozornosti" a opačně, při bilaterálním poškození, mizí strach i úzkost. Lze tedy říci, že amygdala tvoří součást obranného mechanismu, který je schopen vyhodnotit "nebezpečnost" přibližujícího se objektu nebo jiného organismu<sup>[3]</sup> Amygdala též rozhoduje o pozitivním či negativním "nádechu" daného vjemu a je považována za "**centrum epilepsie**". Při stimulaci agresivní chování, při poškození či odstranění klidné reakce.

## Hippokampální formace

Používáme pro ni označení archaecortex nebo archicortex, jde o vývojově starou, třívrstevnou korovou oblast složenou ze 3 částí.

1. **Subiculum** – nachází se na horní straně gyrus parahippocampalis, mediálně od něj se nalézá entorhinální korová oblast a praesubiculum (mezocortex), laterálně pak přechází do hippocampu.
2. **Hippocampus** neboli cornu Ammonis – objemově největší struktura hippocampální formace (asi 5cm dlouhý val klenoucí se do postranní komory mozkové) skládající se ze 4 celků (CA1 – CA4). Na horním okraji začíná svazek vláken fornix (fimbria fornicis), který spojuje hippocampální formaci se zbytkem limbického systému.
3. **Gyrus dentatus** – mediálně od hippocampu, směrem dopředu se zužuje a vytváří Giacominiho proužek. Směrem dozadu následuje fimbria fornicis, vyhlazuje se a nazývá se gyrus fasciolaris.



Na frontálním řezu lze pozorovat, že gyrus dentatus (tvar písmene C) je shora "zakousnutý" do hippocampu (tvar ležícího písmene S). Bohatá aferentace přichází z entorhinální kůry, asociačních oblastí neocortexu (přes gyrus cinguli a gyrus parahippocampalis), thalamu, septum verum (cholinergní stimulace), locus coeruleus (noradrenergická stimulace), rafeálních jader retikulární formace (serotonergní stimulace). Intenzita podnětů se zvyšuje, čím více jsou blíže hippocampální formaci, která tak musí zvládat obrovský nápor informací. Eferentace je částečně reciproční, ale většina signálů odchází přes fornix do thalamu a hypothalamu nebo přes entorhinální korovou oblast do neocortexu. Eferentní vlákna jsou převážně excitační s glutamátovým mediátorem.

## Papežův a Andersenův okruh

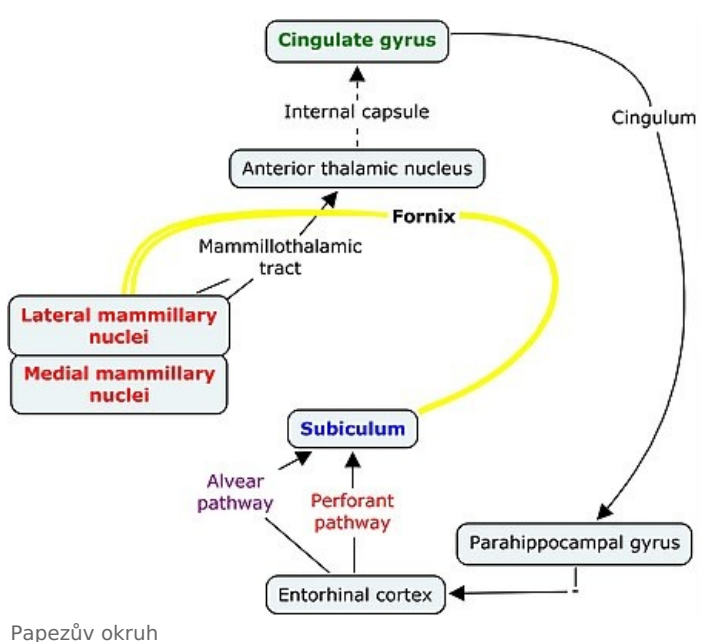
Papežův a Andersenův okruh tvoří dva nejdůležitější okruhy spojené s limbickým systémem. Papežův okruh začíná v hippocampální formaci, odkud pokračuje cestou fornixu do hypothalamu (corpora mammillaria) a dále skrze tractus mamillothalamicus do anteriorních jader thalamu. Poté se signály dostávají pomocí vláken capsula interna do gyrus cinguli a přes cingulum do gyrus parahippocampalis, entorhinální korové oblasti (area 28) a nakonec zpět do hippocampální formace.

Dříve byl Papežův okruh a struktury, které spojoval, považován za kontrolní mechanismus emočního chování. V poslední době se však prosazuje názor na účast těchto struktur v mechanismech paměti<sup>[4]</sup> (konsolidace paměťových stop). Andersenův okruh je v podstatě částí Papežova okruhu (dá se z něj vyčlenit) a znázorňuje vnitřní zapojení hippocampální formace.

## Odkazy

### Související články

- Limbický systém (Heslo)
- Funkční korové oblasti
- Paměť a její poruchy
- Emoce
- Neurobiologie



## Reference

1. ROXO, Marcelo R, et al. *The Limbic System Conception and Its Historical Evolution* [online]. TheScientificWorldJOURNAL, ©2011. Poslední revize 2011-19-09, [cit. 2012-10-23]. <<https://www.hindawi.com/journals/tswj/2011/157150/>>.
2. DRUGA, Rastislav, Miloš GRIM a Petr DUBOVÝ. *Anatomie centrálního nervového systému*. 1. vydání. Praha : Galén; Karolinum, 2011. 219 s. s. 128. ISBN 978-80-7262-706-6.
3. DRUGA, Rastislav, Miloš GRIM a Petr DUBOVÝ. *Anatomie centrálního nervového systému*. 1. vydání. Praha : Galén; Karolinum, 2011. 219 s. s. 147. ISBN 978-80-7262-706-6.
4. DRUGA, Rastislav, Miloš GRIM a Petr DUBOVÝ. *Anatomie centrálního nervového systému*. 1. vydání. Praha : Galén; Karolinum, 2011. 219 s. s. 127. ISBN 978-80-7262-706-6.

## Použitá literatura

- DRUGA, Rastislav, Miloš GRIM a Petr DUBOVÝ. *Anatomie centrálního nervového systému*. 1. vydání. Praha : Galén; Karolinum, 2011. 219 s. ISBN 978-80-7262-706-6.
- DRUGA, Rastislav. *Mozková kůra, limbický systém* [přednáška k předmětu Anatomie, obor Všeobecné lékařství, 2. LF Univerzita Karlova]. Praha. 17. 05. 2012.
- ČIHÁK, Radomír. *Anatomie 3*. 2. vydání. Praha : Grada Publishing, 2004. 692 s. ISBN 978-80-247-1132-4.
- PETROVICKÝ, Pavel, et al. *Anatomie s topografií a klinickými aplikacemi*. 1. vydání. Martin : Osveta, 2002. 542 s. sv. 3. ISBN 80-8063-048-8.