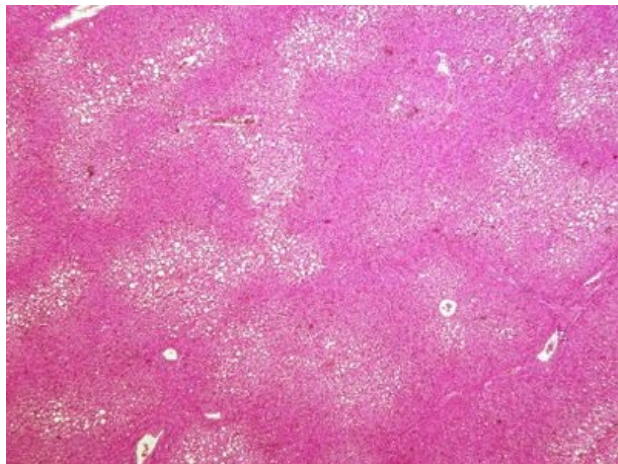
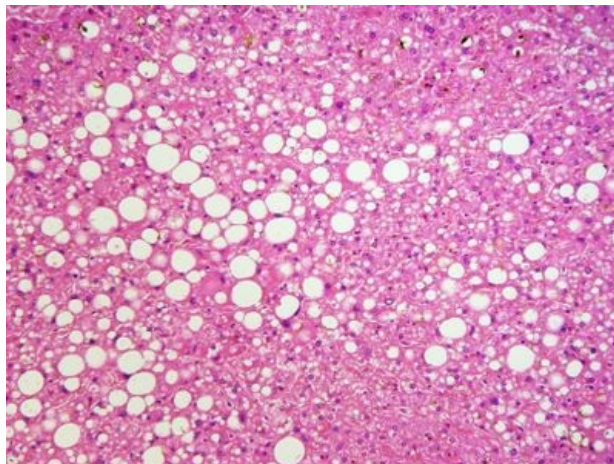


Ložisková velkokapénková steatóza jater (preparát)

Přehledné zobrazení



Detail



Ložisková velkokapénková steatóza jater je tuková dystrofie, při které jsou hepatocyty vyplněny jednou velkou tukovou vakuolou, ve které se hromadí směs převážně jednoduchých hydrofóbních lipidů. Je základním znakem poruchy metabolismu tuků.

Histologie

 Podrobnější informace naleznete na stránce *Histologie jater*.

Příčina

Mezi nejčastější příčiny patří hypoxie (při chronické kardiální insuficienci), toxické poškození (např. alkohol, otravy), metabolické poruchy (diabetes mellitus), nutriční příčiny (přejídání i malnutrice).

Patogeneze

Nadměrný přívod a retence tuků vede k jejich stádání v cytoplazmě hepatocytů.

Makroskopie

Játra jsou velká, žlutá, na řezu mají mastný lesk.

Mikroskopie

V játrech rozlišujeme 2 typy steatóz:

1. malokapénková steatóza – v hepatocytech se nachází větší množství drobných tukových vakuol, jevící se jako opticky prázdné vakuoly,
2. velkokapénková steatóza – splýváním malých tukových vakuol vzniká jedna velká tuková vakuola, vyplňující celou buňku. Jádro je oploštělé, uložené na periferii buňky.

Velikost kapének ovlivňuje hlavně chemické složení zúčastněných lipidů. Neutrální tuky (triacylglyceroly) tvoří větší kapénky, steroidy zůstávají ve formě jemných kapének a složité fosfolipidy tvoří jemná granula.

Podle lokalizace steatózy rozeznáváme 3 typy:

1. centrolobulární – kolem v. centralis (při hypoxii, u alkoholiků, při anemických stavech, při nedostatku lipotropních látek, venózní hyperémie v játrech),
2. periferní – na periferii lalůček (toxický původ, u poruch výživy),
3. difúzní – nejtěžší typ, např. při poškození alkoholem.

Prognóza a komplikace

Jaterní steatóza je reverzibilní jev. Při dlouhém trvání však dochází ke zmnožení vaziva a vzniká jaterní fibróza.

Výskyt

Alkoholici, diabetici, obézní lidé.

Odkazy

Související články

- Steatóza

Externí odkazy

- Steatóza jater (virtuální preparát) (<http://www.patologie.info/vip/preparat.php?detail=99>)

Použitá literatura

- POVÝŠIL, Ctibor, Ivo ŠTEINER a Jan BARTONÍČEK, et al. *Speciální patologie*. 2. vydání. Praha : Galén, 2007. 430 s. ISBN 978-807262-494-2.
- BRYCHTOVÁ, Svetlana a Alice HLOBILKOVÁ. *Histopatologický atlas*. 1. vydání. Praha : Grada, 2008. 112 s. ISBN 978-80-247-1650-3.