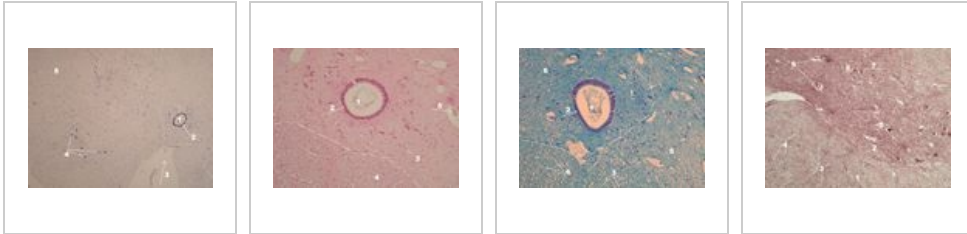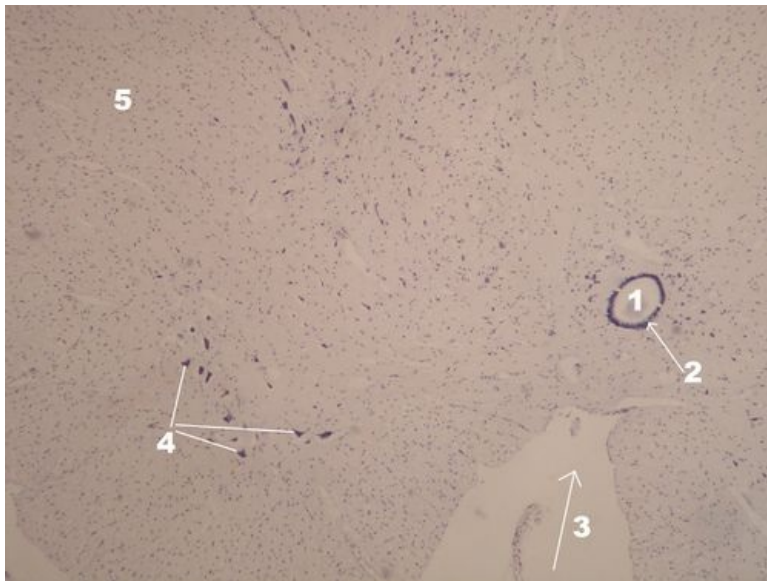


Mícha (preparát)

Přehled



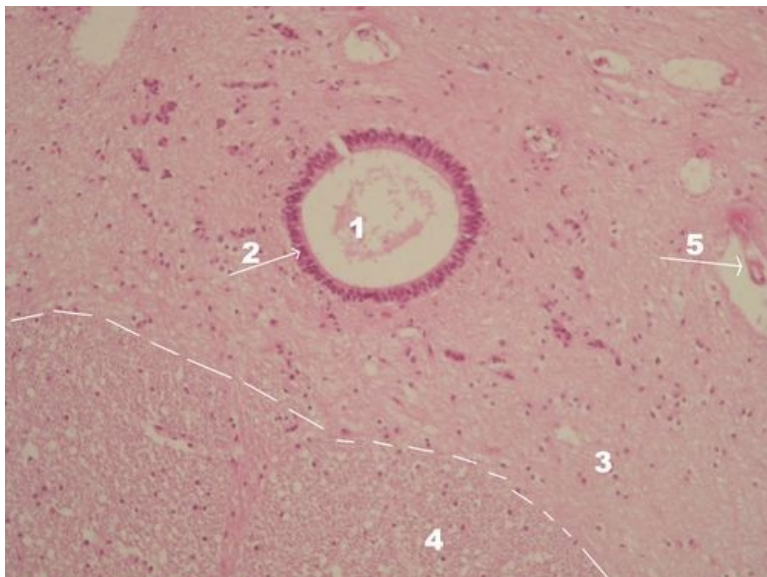
Preparát 1



Název: **Mícha - přehledné zvětšení (modř ?)**

Popis: 1 - lumen centrálního míšního kanálu, 2 - ependym (výstelka centrálního míšního kanálu),
3 - fissura mediana anterior, 4 - motoneurony předních rohů míšních, 5 - neuropil

Preparát 2

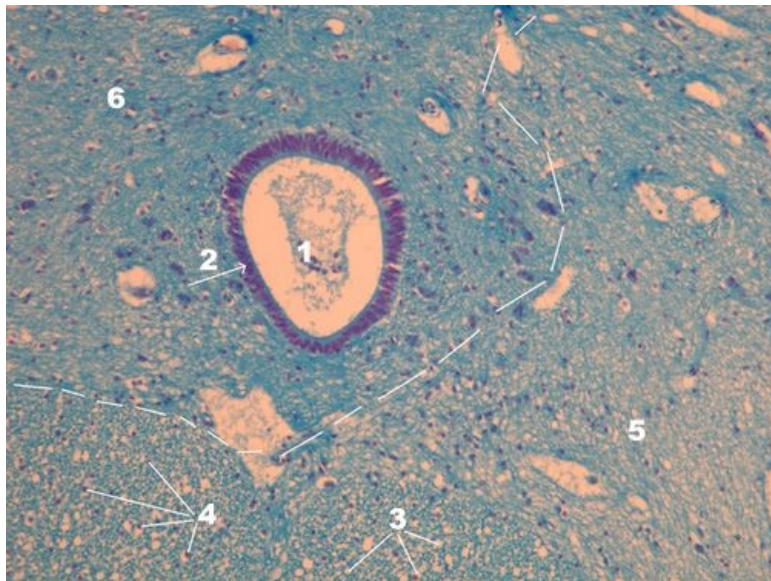


Název: **Mícha - detail (HE)**

Popis: 1 - lumen centrálního míšního kanálu, 2 - ependym (výstelka centrálního míšního kanálu),

3 – šedá hmota (substantia grisea), 4 – bílá hmota (substantia alba), 5 – céva, přerušovaná čára znázorňuje hranici bílé a šedé hmoty

Preparát 3



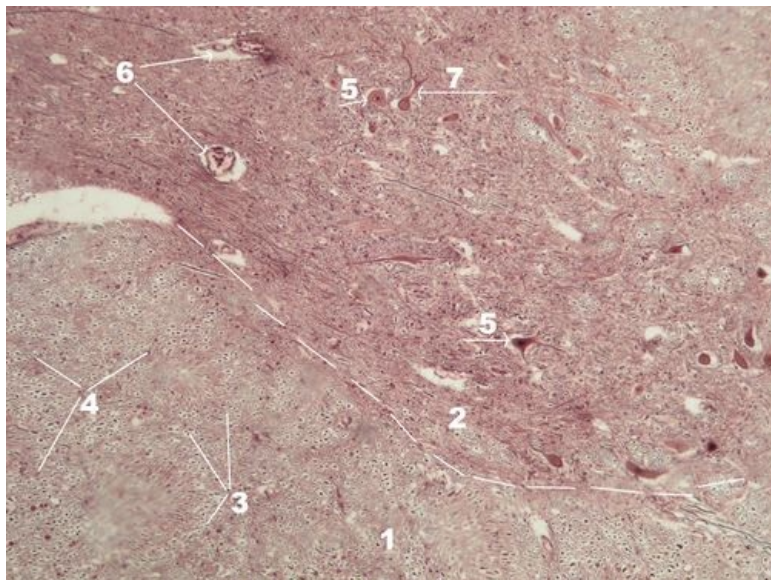
Název: **Mícha - detail (modř ???)**

Popis: 1 – lumen centrálního míšního kanálu, 2 – ependym (výstelka centrálního míšního kanálu), 3 – prázdná místa po myelinových pochvách

(myelin byl vymyt při zpracování preparátu), 4 – jádra patřící glii, 5 – bílá hmota (substantia alba), 6 – šedá hmota (substantia grisea), přerušovaná

čára znázorňuje hranici bílé a šedé hmoty

Preparát 4



Název: **Mícha - detail (stříbření)**

Popis: 1 – bílá hmota (substantia alba), 2 – šedá hmota (substantia grisea), 3 – haló místa po myelinových pochvách, 4 – axony,

5 – motoneuron, 6 – cévy, 7 – ?, přerušovaná čára znázorňuje hranici bílé a šedé hmoty

Odkazy

Další obrázky

- Mozek (preparát)

- Mozeček (preparát)
- Autonomní ganglion (preparát)
- Periferní nerv (preparát)

Související články

- Modul Buněčné základy medicíny (3. LF UK)
- Medulla spinalis