

Mízní uzliny močopohlavního systému

Mízní uzliny močového systému

Ledvina, ren, nephros

Lymfu odvádí z ledviny peritubulární (z parenchymu ledviny) a subkapsulární (pod capsula fibrosa) pleteň lymfatických cév, ke které se připojuje pleteň z tukového pouzdra (capsula adiposa). Mízní cévy z těchto pletení se sbíhají do čtyř až pěti kolektorů uložených podél ledvinových žil a ústí do mízních uzlin, uložených podél aorty a dolní duté žíly, **nodí lymphatici lumbales**.

Pánvička ledvinová, pelvis renalis

Mízní cévy se spojují s mízními cévami z ledviny a ústí spolu s nimi do uzlin podél aorty a dolní duté žíly, **nodí lymphatici lumbales**.

Močovod, ureter

Lymfa odtéká z močovodu několika směry po úsecích ureteru. Z horního břišního úseku je společně s lymfou z ledviny odváděna do **nodí lymphatici lumbales**. Z dolního břišního úseku směřuje do **nodí lymphatici iliaci communes** a z pánevního úseku teče společně s mízou z močového měchýře do **nodí lymphatici iliaci interni**.

Močový měchýř, vesica urinaria

Mízní kapiláry tvoří perivesikální pleteň, ze které pokračují mízní cévy podél žil. Z přední části močového měchýře ústí do **nodí lymphatici iliaci externi** a z bočních a zadní části měchýře do **nodí lymphatici iliaci interni**.

Ženská močová trubice, urethra feminina

Lymfa z pánevního úseku močové trubice odtéká do uzlin kolem močového měchýře a dále do **nodí lymphatici iliaci interni** (zpravidla cestou předsunutých uzlin při močovém měchýři). Z perineálního úseku se míza sbírá do hlubokých tříselných uzlin, **nodí lymphatici inguinales prouidi**.

Mužská močová trubice, urethra masculina

Mízní cévy tvoří pleteň ve sliznici uretry. Z prostatické a membranózní části odtéká míza do **nodí lymphatici iliaci interni** spolu s mízními pleteněmi z prostaty a z močového měchýře. Míza ze spongiózní části uretry odtéká do **nodí lymphatici inguinales profundi**, případně do **nodí lymphatici inguinales superficiales**.

Mízní uzliny pohlavního systému ženského

Vaječník, ovarium

Mízní cévy probíhají podél vasa ovarica a odvádějí lymfu do **nodí lymphatici lumbales**. Nodí lymphatici lumbales leží mimo malou pánev a jsou od ovaríí značně vzdáleny, na tuto skutečnost je třeba myslet při pátrání po metastázách zhoubných nádorů ovaria. Míza zde slouží také k transportu hormonů.

Vejcovod, tuba uterina

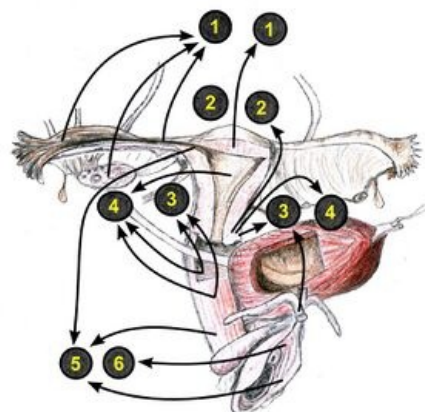
Lymfa odtéká do **nodí lymphatici lumbales** podél a. ovarica.

Děloha, uterus

Lymfa je z dělohy odváděna několika směry. Z hrdla děložního odtéká do **nodí lymphatici iliaci externi** a **nodí lymphatici iliaci interni** (jeden z nich vysunutý k děloze, nodus parauterinus, je klinicky významný – **Bayerova uzlina**), a do **nodí lymphatici sacrales**. Lymfa z dolní části těla dělohy teče do **nodí lymphatici iliaci externi**. Z horní části těla dělohy, včetně fundu děložního, odtéká lymfa podél vasa ovarica do **nodí lymphatici lumbales**, z oblasti rohu děložního podél lig. teres uteri do **nodí lymphatici inguinales superficiales**.

Pochva, vagina

Lymfa je odváděna především do **nodí lymphatici iliaci interni** a **nodí lymphatici iliaci externi**, z nejkaudálnější části (při hymen) do **nodí lymphatici inguinales superficiales**.



Mízní odtok z pohlavních orgánů ženy
(1) nll. lumbales, (2) nll. sacrales, nll. iliaci interni (3) et externi (4),
(5) - nll. inguinales superficiales, (6) nll. inguinales profundi

Mízní odtok z pohlavních orgánů ženy

Zevní pohlavní orgány, organa genitalia externa

Většina lymfy je drenována do **nodi lymphatici inguinales superficiales**. Z clitoris a labia minora odtéká lymfa do **nodi lymphatici inguinales profundi** a do **nodi iliaci interni**.

Mízní uzliny pohlavního systému muže

Varle, testis

Mízní cévy tvoří bohatou síť v intersticiu a v hluboké vaskulární vrstvě tunica albuginea. Další pleteň je vytvořena na povrchu varlete pod periorchiem. V semenném provazci probíhá několik sběrných mízních kmenů a opouštějí varle v počtu čtyř až šesti kolektorů, které doprovázejí krevní cévy (vasa testicularia) a vedou do mízních uzlin v bederní oblasti, **nodi lymphatici lumbales**.

Šourek, scrotum

Míza ze stěny šourku a z obalu varlete vzniklých z vrstev stěny břišní odtéká do **nodi lymphatici inguinales superficiales** a z nich dále podél a. iliaca externa do **nodi lymphatici iliaci externi**.

Nadvarle, epididymis

Míza z hlavy a z těla nadvarlete odtéká spolu s mízou varlete do **nodi lymphatici lumbales**. Mízní cévy z ocasu nadvarlete probíhají podél cév chámovodu (a. et v. ductus deferentis) do **nodi lymphatici iliaci externi et interni**. Část mízy z ocasu se může dostat i do **nodi lymphatici inguinales superficiales**.

Chámovod, ductus deferens

Míza odtéká podél cév do **nodi lymphatici iliaci externi et interni**.

Měchýřkové žlázy, glandulae vesiculosae

Mízní cévy se spojují s cévami z prostaty a z močového měchýře a odvádějí mízu do **nodi lymphatici iliaci interni**.

Předstojná žláza, prostata

Mízní cévy z prostaty doprovázejí krevní cévy a ductus deferens. Odvádějí mízu jednak do **nodi lymphatici iliaci externi et interni**, jednak navazují na mízní cévy konečníku a přes ně ústí do **nodi lymphatici sacrales**.

Pyj, penis, phallus

Lymfa z kůže a fascií penisu odtéká do **nodi lymphatici inguinales superficiales**. Míza ze žaludu odtéká jednak do **nodi inguinales profundi**, jednak do nodi lymphatici iliaci externi. Z topořivých těles a z uretry je míza odváděna do **nodi lymphatici iliaci interni**.

Odkazy

Související články

- Vylučovací soustava
- Ženské pohlavní ústrojí
- Mužské pohlavní ústrojí

Použitá literatura

- GRIM, Miloš a Rastislav DRUGA. *Základy anatomie : Obecná anatomie a pohybový systém*. 1. vydání. Praha : Galén, 2001. 159 s. ISBN 80-7262-111-4.
- ČIHÁK, Radomír. *Anatomie 2*. 1. vydání. Brno : Avicenum, 1988. 388 s.
- NEZNÁMÝ, . *S-xualne* [online]. ©2011. [cit. 2011-12-17]. <<https://s-xualne.webnode.cz/divky-a-zeny/anatomie-a-fyziologie/>>.