

# Malformace



## O správnosti článku se vede diskuse.

O obsahu článku „Malformace“ se nyní debatuje. Více informací naleznete v diskusi.

**Malformace** jsou vrozené vývojové vady – vrozené morfologické odchylky přesahující normální variabilitu spojené s významnými tvarovými a funkčními poruchami.

Normální intrauterinní a postnatální vývoj závisí na postupné aktivaci nebo potlačení genů, zygota obsahuje všechny geny, většina z nich je ale inaktivních, s postupným vývojem oplozeného vajíčka jsou zapojovány jednotlivé geny nebo jejich skupiny.

## Základní pojmy

**anomálie** – malá odchylka, která nevede k funkční poruše, ještě menší stupeň odchylky se označuje **variace**

**ageneze** – úplná nepřítomnost orgánu i jeho základů, popř. chybění některé buněčné populace ve tkáni

**aplázie** – chybění orgánu, ale se zachováním jeho základu nebo rudimentu struktury (např. aplázie plíce – hlavní bronchus je slepě zakončen v rudimentární plicní tkáni)

**hypoplázie** – vrozené zmenšení všech složek orgánu (mikroftalmie, mikrocefalie, mikrognathie apod.), na rozdíl od atrofie, která je získaným zmenšením orgánu normálně vyvinutého

**atrézie** – nevytvoření lumina dutého orgánu (některé orgány (např. jícen) se zakládají jako solidní pruhy, jejichž centrální buňky zanikají apoptózou a tím se vytvoří dutina)

**dysplázie** – abnormální uspořádání buněk ve tkáních nebo přítomnost tkání, které se v daném orgánu normálně nevyskytují (nutno odlišit od dysplasí ve smyslu prekancerózních změn – intraepiteliálních neoplázií)

**ektopie (heterotopie)** – abnormální uložení orgánu (např. ektopie srdce – srdce mimo hrudní dutinu)

**dystopie** – orgán zůstává na místě svého původního vývoje (např. dystopie ledviny – ledvina v pánvi)

**selhání involuce** – perzistence určitých embryonálních struktur, které za normálních okolností zanikají (např. perzistence ductus thyreoglossus)

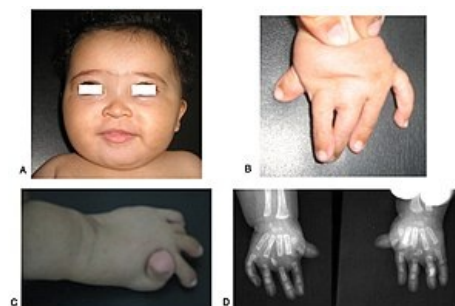
**poruchy oddělení** – selhání mechanismu apoptózy, např. syndaktylie

**dysrafie** – neúplný uzávěr (např. spina bifida a jiné „rozštěpové“ vady)

## Příčiny

Příčiny se označují jako **teratogeny** a mohou být:

- vnitřní (genetické vlivy – strukturálně abnormní geny nebo porucha aktivace genů);
- zevní (ze strany matky – expozice plodu působení fyzikálních i chemických vlivů), výsledek působení teratogenního činitele závisí na:
  - konkrétním účinku (např. blokuje buněčné dělení, poškozuje buněčné dýchání...);
  - stadiu vývoje, ve kterém jsou dané orgány citlivé k působení teratogenu.



Temtamův preaxiální brachydaktylický syndrom

Pro jednotlivé teratogeny tedy existují v průběhu vývoje zárodku období, kdy se mohou uplatnit (tzv. **kritické periody**) a kdy nikoliv, kritické periody pro různé části organismu mohou být shodné – účinkem jednoho činitele pak vzniká kombinace vad (syndrom). Stejná vrozená vada může být vyvolána různými vlivy a naopak jeden činitel může vyvolat různé vady.

1. **fyzikální teratogeny** – záření
2. **chemické teratogeny** – léky (transplacentární přenos – thalidoimid, cytostatika, antiepileptika, retinoidy)
3. **biologické teratogeny** – transplacentární přestup infekce (toxoplasmóza, rubeola, CMV, HSV)
4. **ostatní předpokládané teratogeny** – kouření, alkoholismus, diabetes a oběhové poruchy matky

Mnohočetné malformace mohou vznikat jako *polyotropní efekt* teratogenu (postiženo několik orgánů současně) nebo jako *monotropní efekt* (postižení jednoho orgánu vyvolá kaskádu patogenetických dějů, např. ageneze ledvin – oligohydramion – deformace plodu tlakem dělohy – hypoplázie plic).

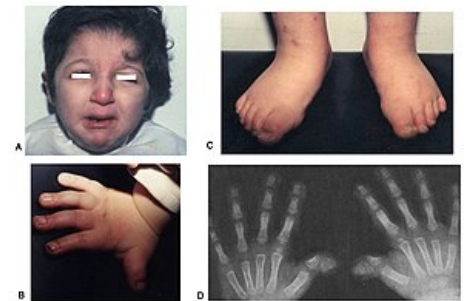
**Vývojový syndrom** – jediná příčina pro anomálie ve vzdálených orgánech (polytropní efekt teratogenu).

**Vývojová asociace (syntropie)** – statisticky významně častější sdružení změn, není známa jednotná příčina.

## Rozdělení

Z hlediska období, kdy došlo k poškození vyvíjejícího se jedince se rozlišují různé typy malformací:

1. **gametopatie** – poškození gamet – nejčastěji chromosomální aberace;
2. **blastopatie** – poruchy oplozeného vajíčka (blastocysta) do 15. dne vývoje – většinou velmi těžké vady neslučitelné se životem, vzácně mohou vzniknout siamská dvojčata, teratomy;
3. **embryopatie** – poruchy vývoje zárodku od 15. dne do konce 3. měsíce těhotenství – v tomto období probíhá organogeneze (zakládají se všechny orgány), poškození na začátku organogeneze vedou k velmi těžkým vadám, na konci vznikají vady lehčí, jde např. o rozštěpové vady páteře a míchy nebo patra a obličeje;
4. **fetopatie** – poruchy plodu od konce 3. měsíce těhotenství do porodu, základní vývoj orgánů je dokončen, dále se vyvíjejí jeho složky, příklady jsou poruchy vývoje určitých skupin neuronů v mozku nebo cévního zásobení myokardu.



Rubinstein-Taybi syndrom

## Blastopatie

### Monstrum duplex (siamská dvojčata)

– neúplná separace.

#### a. symetrické (obě zrůdy stejné)

- *thoracopagus* (sternopagus, xiphopagus) – hrudní spoj
- *pygopagus* (ischiopagus) – pánevní spoj
- *craniopagus* – hlavový spoj
- *prosopo-cephalo-thoracopagus* (Janus) – splynutí hlav a hrudníků s obličejí obrácenými k ramenům
- *dicephalus* – paralelní splynutí trupů, dvě páteře, obvykle jen dva páry končetin
- *dipygus* – paralelní splynutí hlav a hrudníků ze strany, může mít dvě HK a čtyři DK

#### b. asymetrické (jedna zrůda větší – autosit, druhá menší nebo rudimentární – parasit)

- *epignathus* – parasit zakotvený na spodině lební, vyčnívá z úst autosita
- *parasitický thoracopagus*
- *parasitický pygopagus* (diferencovanější než sakrální teratom, např. s náznakem končetiny)
- *fetus in fetu* – interní zrůda, např. v dutině břišní

## Monstrum simplex

Hrubě zevně deformovaný jedinec (např. anencefalus) nebo i vnitřní poruchy (situs inversus seu heterotaxis).

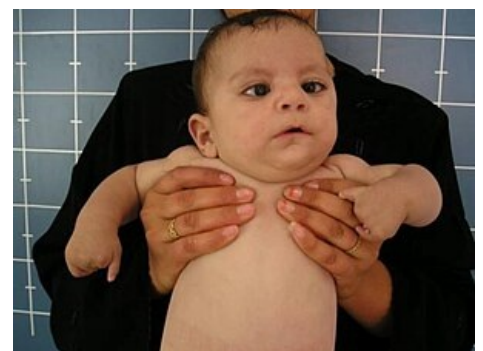## Embryopatie

### Rozštěpové vady páteře a míchy

Nejde o skutečné rozštěpy, ale o poruchy uzávěru medulární ploténky (dysraphie), projevují se jako cranioschisis, rhachischisis nebo craniorhachischis.

**a. cranioschisis** (rozštěp hlavy), může být částečný (*hemicrania* – zachované rudimenty kostí klenby) nebo úplný (*acrania* – úplně chybí kryt lební), *acrania* se kombinuje s anencefalií, kdy chybí mozek – malformace neslučitelná se životem (u přeživších bývá zachován kmen), výpadek funkce hypofyzy vede k nevývinu nadledvin, z lebky je vyvinutá pouze obličejová část a base, čelo se prudce sklání dozadu a přechází v basí, která není kryta kůží, ale cévnatou tkáně s rudimenty nervové tkáně (*area neurovasculosa*), bulby jsou dobře vytvořeny a silně prominují, oči hledí vzhůru (*uranoskopie*), při *craniorhachischise* připomíná zrůda ropuchu (krk chybí a nasedá přímo na trup, *uranoskopie*, *area neurovasculosa* přechází plynule v analogickou strukturu na dorsální straně těla)

**encefalokéla** – defekt v neurokraniu spojený s výhřezem mozku a jeho obalů, má podobu cystického kulovitého útvaru nejčastěji v okcipitální krajině krytého kůží, obsahem bývá tvrdá plena (meningokéla), někdy i mozek (encefalokéla)



Möbiův syndrom

**b. rhachischisis** – defekt uzávěru páteřního kanálu (rozštěpy obratlů), může být totální (často sdružená s cranioschisou) nebo parciální (nejčastěji v lumbální oblasti), podle místa nespojení základů obratle rozeznáváme *rhachischisis anterior*, *lateralis et posterior*, nejvýznamnější je *rhachischisis posterior* – nevyvine-li se vůbec kožní

kryt (*myeloschisis*, vada neslučitelná se životem), je ve střední části zad proužek rudimentární nervové tkáně (*area medullovasculosa*), která na okrajích přechází v kůži, vstupují do ní rudimenty míšních kořenů, kůže na okrajích je většinou porostlá chlupy (*hypertrichosis*), vady se zachovaným kožním krytem se řadí do skupiny *spina bifida cystica et occulta*, komplikacemi rachischise je porucha inervace v oblasti *cauda equina* a možnost ascendentní infekce plen a mozku

**spina bifida cystica** – dále se rozděluje na:

- *meningokélu* – dura a arachnoidea tvoří vak vyklenutý do pokožky, mícha má normální polohu nebo probíhá středem vaku, obsahem vaku je likvor;
- *meningomyelokélu* – mícha je umístěna ve vaku a spojena s jeho povrchovým ektodermem;
- *hydromyelomeningokélu* – obdobný defekt jako předchozí, ale mícha má dilatovaný centrální kanál (hydromyelie);
- *myelocystokélu* – mícha tvoří *area medullovasculosa*, která periferně přechází v kůži, ventrálně se hromadí tekutina, která vyklenuje celý útvar dorsálně;
- *spina bifida occulta* – dorsální rozštěp páteře, který je nad míchor překryt tuhou vazivovou membránou, nedochází k vyklenutí, nad defektem je kůže ztlustělá, někdy s hypertrichózou.

### Rozštěpové vady obličeje

Zahrnují izolované nebo kombinované vady (např. Pierre-Robinův syndrom = makroglossie + mikro-gnathie + palatoschisis).

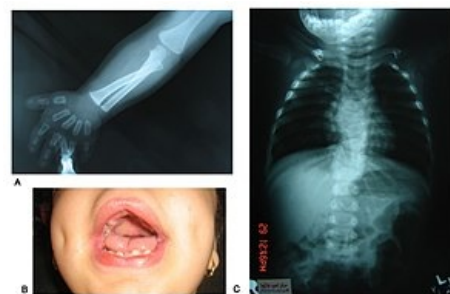
- *cheiloschisis* – rozštěp rtu
- *gnathoschisis* – rozštěp čelisti
- *palatoschisis* – rozštěp patra
- *uranoschisis* – rozštěp uvuly

### Fetopatie

Zahrnují deformace normálních orgánových základů mechanickou silou vnitřní nebo zevní (poruchy tvaru, přemístění orgánů tahem nebo tlakem):

- **stlačení** plodu z anomálie dělohy;
- **nedostatek pohybu** při oligohydramniu, myopathiích, neurologických poruchách;
- **odtržení**, přerušení normálního základu orgánu s vaskulárním poškozením;
- amniální **srůsty** a pruhy vedoucí k odškrcení končetiny;
- **vaskulární poškození**, např. abususe kokainu nebo amfetaminů u matky vyvolají cévní poruchy u plodu.

Stejná malformace může vzniknout různým mechanismem, např. pes equinovarus je důsledkem nedostatečného pohybu končetinou z tlaku děložní stěny a z míšních poruch.



Robinův syndrom

## Odkazy

### Zdroj

PASTOR, Jan. *Langenbeck's medical web page* [online]. ©2006. [cit. 2009-01-17]. <<https://langenbeck.webs.com/>>.