

Mechanické vlastnosti tkání - Vylučovací systém

Části vylučovacího systému

Močový systém členíme z funkčního hlediska na část **produkující moč** (parenchym ledvin) a na část, která **odvádí moč** z těla (ledvinová pánvička, močovod, močový měchýř a močová trubice). Tyto struktury jsou souhrnně pojmenovány jako vývodné cesty močové.

Funkce

Hlavní funkcí vylučovacího systému je zajištění homeostázy organismu pomocí **produkce moči**. Močí jsou z těla vylučovány škodlivé zplodiny látkové výměny. Dále produkuje několik různých hormonů.

Ledviny

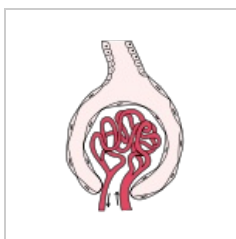
Ledviny jsou párový orgán na povrchu pokrytý vazivovým pouzdem a celý obalen tukovým pouzdem. Funkční částí ledvin, kde probíhá filtrace moči v ledvinách, je ledvinné tělísko (**nefron**), uložené v parenchymu ledvin. Skládá se z klubíčka vlásečnic (**glomerulus**) a **Bowmanova pouzdra**. To obsahuje dva listy. **Vnitřní** (viscerální) a **vnější** (parietální). Parietální list je tvořen **jednovrstevným dlaždicovým epitelem**. Tato stěna musí odolat tlaku, který je v prostoru pouzdra (15 mm Hg). Viscerální list je tvořen vrstvou epitelových buněk nazývaných **podocyty**. Z jejich těl odstupují výběžky - **pedikly**. Pedikly obalují kapiláry glomerulu.

Filtrace krve

Glomerulární filtr (bariéra krev/moč) se skládá ze tří vrstev:

- **kapilární endotel**
- **bazální membrána** (endotelových buněk)
- **pedikly podocytů**

Úkolem tohoto filtru je propustit vodu rozpuštěné nízkomolekulární látky a naopak zadržet plazmatické proteiny a krevní buňky; např. albumin (molekulární hmotnost do 70 000, průměr větší než 10 nm). Zde dochází k **filtraci krve**. Výsledkem filtrace je **primární moč**, která představuje ultrafiltrát krevní plazmy. Naprostá většina primární moči je ale reabsorbována zpět a pouze malý zlomek jejího objemu je jako moč vyprázdněn do pánvičky ledvinné.



Vývodné cesty močové

Vývodné cesty močové tvoří **kalíšky a kalichy ledvinné, pánvička ledvinná, močovod, močový měchýř a močová trubice**. Ve vývodných cestách je moč, která byla vytvořena v ledvinách, strádána a následně vylučována z organismu.


Vývodné cesty mají v podstatě jednotnou stavbu. Skládají se ze:

- **sliznice** (tvořená víceřadým přechodním epitelem = **urothelem**)
- **svaloviny**
- **adventicie** (slouží k fixaci odvodných močových cest k okolním strukturám)

Urothel

Urothel je typ víceřadého přechodního epitelu, který vystýlá většinu povrchu vývodných cest močových. Tento epitel má schopnost přizpůsobovat se stupni dilatace daného orgánu. Skládá se z buněk **basálních**, několika vrstev buněk nad těmito buňkami a **krycích buněk**, které mohou mít velikost až 0,1 mm a vyklenují se do lumina močových cest (**umbrella cells**). Krycí buňky jsou zvláštní z několika důvodů. Za prvé jsou lokalizovány v

extrémním prostředí. Neustále přicházejí do styku s **hypertonickou močí**, jejich membrána má proto zvláštní složení a je prakticky **nepropustná**. Při dilataci orgánu se počet řad epitelu zmenšuje a povrchové buňky se oplošťují.



Močovod

Močovod (ureter) je asi 7 mm silná trubice, která obsahuje podélné řasy a v prázdném stavu je díky tomu hvězdicovitá na průřezu. Svalovina je promísena s vazivem a uspořádána do spirál, proto se jeví jako dvou- až třívrstevná. Svalovina umožňuje **peristaltický transport** moči do močového měchýře.

Močový měchýř

Močový měchýř se skládá ze **sliznice**, která má při nenaplněném stavu zřetelné řasy. V tomto stavu tvoří víceřadý přechodní epitel 6 až 8 řad buněk. Při naplnění se řasy vyhlazují a můžeme zde nalézt pouze 2 až 3 buněčné řady. **Svalovina** nacházející se pod epitelem má složitou stavbu. Ve stěně močového měchýře se nacházejí **gangliové buňky** a **nervy**. Aferentní nervová vlákna zprostředkovávají informace o **napětí stěny** (nucení na močení).

Močová trubice

Ženská močová trubice je asi 4 cm dlouhá. Počáteční úsek je kryt **urothelem**, zbývající část **nerohovatějícím dlaždicovým** epitelem. Svalovina močové trubice souvisí s močovým měchýřem a její cirkulární části fungují jako svěrač. Mužská močová trubice je 15 až 20 cm dlouhá. Vnitřní část je obklopena vřlím ovládaným příčně pruhovaným **svěračem**. V tomto místě je pokryta urothelem. Směrem k distální části se mění na **vícevrstevný cylindrický** epitel a při ústí močové trubice je vystřídán **vrstevnatým nerohovějícím dlaždicovým** epitelem.

Odkazy

Zdroj

- VAJNER, Luděk. *Lékařská histologie II : mikroskopická anatomie*. 1. vydání. Praha : Karolinum, 2012. ISBN 978-80-246-2165-4.
- NAVRÁTIL, Leoš a Jozef ROSINA, et al. *Medicínská biofyzika*. 1. vydání. Praha : Grada Publishing, 2005. 524 s. ISBN 978-80-247-1152-2.