

# Membranózní glomerulonefritida

**Membranózní glomerulonefritida** (MGN; též **membranózní nefropatie**, MN) postihuje především dospělé středního či vyššího věku. Nejčastěji (70–80 % případů) jde o primární idiopatické autoimunitní onemocnění, 20–30 % onemocnění je sekundárních při infekčních, nádorových, systémových autoimunitních onemocněních či po podávání některých léků<sup>[1]</sup>. MGN je nejčastější příčinou nefrotického syndromu u dospělých (20–40 %), častější je u mužů.

**Mikroskopicky** nacházíme difuzní ztlustění glomerulární kapilární stěny způsobené depozicí imunokomplexů do subepitelového prostoru (mezi podocyty a bazální membránou).

## Etiologie

### Idiopatická (primární) forma MGN (nejčastější)

Většina onemocnění této skupiny je spojena s tvorbou autoprotilátek proti M-typu receptoru pro fosfolipázu A<sub>2</sub> (PLA<sub>2</sub>R). S vysokým rizikem této formy onemocnění jsou spojeny zejména některé polymorfismy genu pro PLA<sub>2</sub>R v kombinaci s některými polymorfismy HLA-DQA1<sup>[1]</sup>.

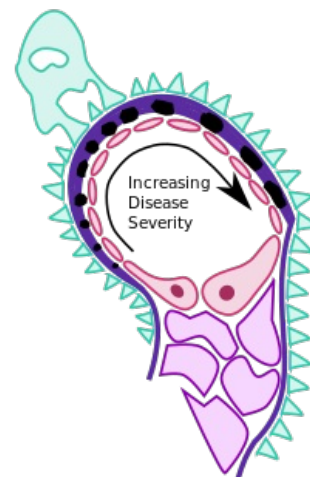
### Sekundární forma MGN (20–30 %)

- infekce (virové hepatitidy B a C),
- tumory (karcinom plic, prostaty, hematologické malignity<sup>[2]</sup>),
- systémová autoimunitní onemocnění (SLE),
- léky (penicilamin, preparáty zlata, kaptopril, NSA).

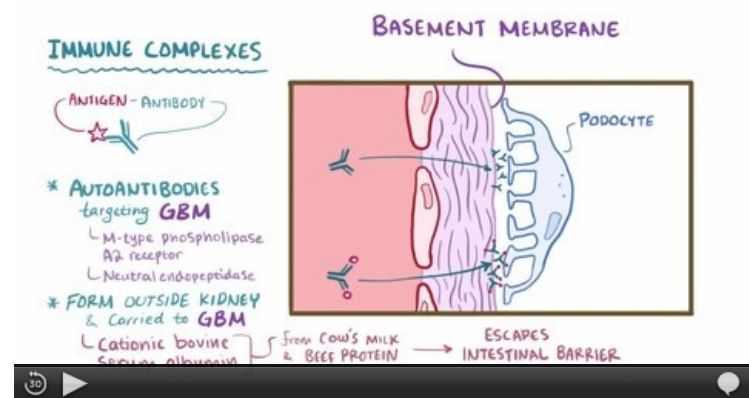
## Klinický obraz

Klinické projevy mohou být nevýrazné.

- náhlý vznik otoků DKK + jejich progresi
- neselektivní proteinurie + erytrocyturie, často se plně vyvíjí **nefrotický syndrom**
- arteriální hypertenze (20–40 %)
- porucha renální funkce (v době dg. u 5–10 %)



Membranózní GN (schéma)



Video v angličtině, definice, patogeneze, příznaky, komplikace, léčba.

## Terapie

- *Idiopatická MGN*: kortikoidy, cyklofosfamid, chlorambucil, cyklosporin,
- *sekundární MGN*: vysadit vyvolávající léky / léčit primární onemocnění.

## Prognóza

- Zásadní význam ovlivnění tvorby imunokomplexů,
- při úspěšné terapii může vymizet nefrotický syndrom,
- řadu let stacionární nebo rozvoj CHSL.

## Odkazy

## Související články

- Glomerulonefritidy: Akutní glomerulonefritida • Rychle progredující glomerulonefritida • Chronické glomerulonefritidy
- Glomerulopatie: Glomerulopatie projevující se nefrotickým syndromem

## Reference

1. FLOEGE, Jürgen a Kerstin AMANN. Primary glomerulonephritides. *The Lancet*. 2016, roč. 10032, vol. 387, s. 2036-2048, ISSN 0140-6736. DOI: 10.1016/s0140-6736(16)00272-5 (<http://dx.doi.org/10.1016%2Fs0140-6736%2816%2900272-5>).
2. LEEAPHORN, Napat, Pogsathorn KUE-A-PAI a Natanong THAMCHAROEN. Prevalence of Cancer in Membranous Nephropathy: A Systematic Review and Meta-Analysis of Observational Studies. *American Journal of Nephrology*. 2014, roč. 1, vol. 40, s. 29-35, ISSN 1421-9670. DOI: 10.1159/000364782 (<http://dx.doi.org/10.1159%2F000364782>).

## Použitá literatura

- DÍTĚ, P., et al. *Vnitřní lékařství*. 2. vydání. Praha : Galén, 2007. ISBN 978-80-7262-496-6.