

Meningeální syndrom

Meningeální syndrom je soubor subjektivních a objektivních příznaků vznikajících drážděním mozkomíšních plen patologickým procesem.

Etiologie

Nejčastějšími vyvolávajícími činiteli jsou:

- neuroinfekce;
- subarachnoidální krvácení;
- tumory – zejm. karcinomatóza mening (difuzní nádorová infiltrace mozkových plen)^[1].

Další příčinou může být např. léze přilehlé tkáně mozku apod.

Klinický obraz

Dráždění plen vede k dráždění nervových kořenů (procházejících přes pleny) a tím ke kontrakci šíjového a paravertebrálního svalstva. Typicky má pacient zakloněnou hlavu, leží na boku s flektovanými dolními končetinami, udává subjektivní meningeální příznaky a lze prokázat příznaky objektivní.

Subjektivní meningeální příznaky

- Cefalea – typicky difuzní;
- vomitus;
- foto- a fonofobie;
- hyperestézie;
- horečka;
- v pokročilých stádiích kvalitativní i kvantitativní poruchy vědomí.

Variabilně může být nausea a pocit ztuhlosti šíje.

Objektivní meningeální příznaky

Horní

- Příznak opozice šíje – nemožnost anteflexe hlavy (pacient nepřiloží hlavu na sternum);
- Brudzinského příznak – vleže při pasivní flexi hlavy pacient flektuje dolní končetiny v kolenou;
- spine sign – pacient není schopen dotknout se čelem kolen;
- Amosův příznak – nemocný se podpírá v sedě rukou, opření těla na 3 končetinách.

Dolní

- Lasegueův příznak – omezení ventrální flexe u natažených končetin;
- Kernigův příznak – u pacienta v lehu na zádech se při flexi v kyčelních kloubech pokoušíme o extenzi bérce.

Diagnostika

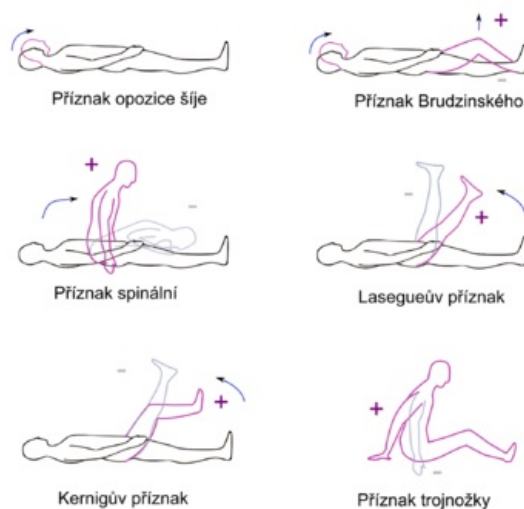
- Lumbální punkce a vyšetření likvoru;
- CT – při podezření na subarachnoidální krvácení, zobrazení zánětlivého ložiska, nádoru ap.

Diferenciální diagnóza

- Meningismus;
- vertebrogenní onemocnění;
- intrakraniální expanzivní procesy a další.

Odkazy

Související články



Meningeální jevy

- Meningeální jevy
- Meningismus
- Neuroinfekce, záněty CNS/PGS

Externí odkazy

► Brudzinského příznak (<https://www.youtube.com/watch?v=jO9PAPi-yus>) – YouTube video demonstrace (anglicky)
► Kernigův příznak – typ II (<https://www.youtube.com/watch?v=rJ-5AFuP3YA>) – YouTube video demonstrace (anglicky) ► Lassegueův příznak (<https://www.youtube.com/watch?v=FRQizqclJOQ>) – YouTube video demonstrace (bez komentáře)

Reference

1. AMBLER, Zdeněk. *Základy neurologie*. 6. vydání. Praha : Galén, 2006. 351 s. ISBN 80-7262-433-4.

Použitá literatura

- DOSTÁL, Václav, et al. *Infektologie*. 1. vydání. Praha : Karolinum, 2004. 338 s. ISBN 80-246-0749-2.