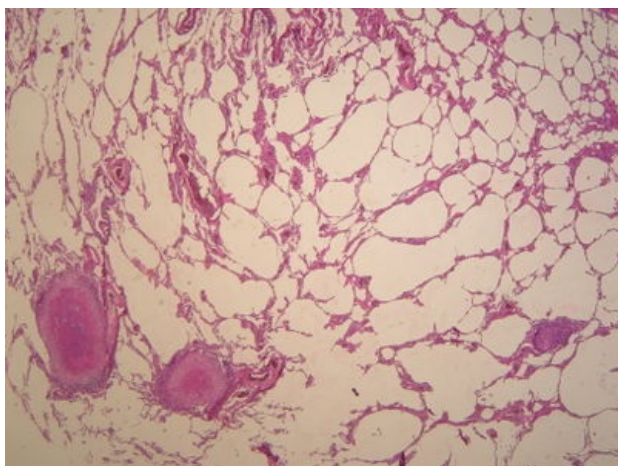
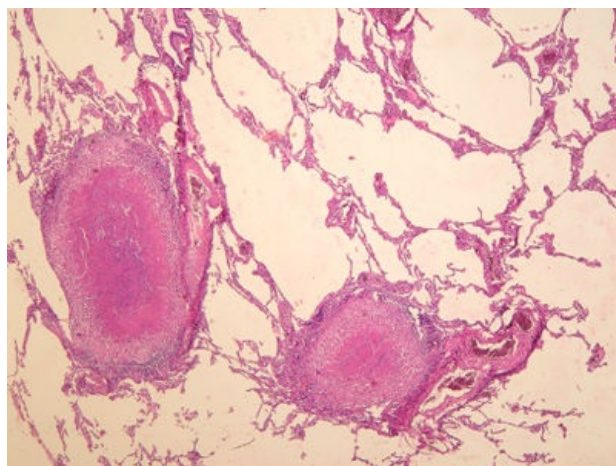


# Miliární tuberkulóza plic (preparát)

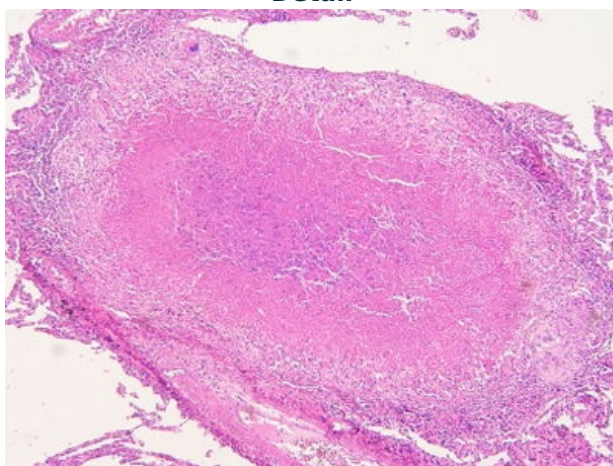
Přehledné zobrazení




Zvětšení



Detail



## Histologie

 Podrobnější informace naleznete na stránce Plíce (preparát).

## Příčina

Miliární tuberkulóza plic je nález typický při progresi primární tbc (tzv. tbc dětského věku) u jedinců s nedostatečnou imunitní odpovědí. Dojde-li k provalení kaverny do plicních tepen a žil, infikované kaseózní hmoty se mohou šířit hematogenní/lymfogenní cestou a způsobit jak generalizovanou miliární tbc orgánů, tak miliární tbc plic. V případě, že vzniknou větší uzly, hovoříme o generalizované velkouzlové tbc. Miliární tbc může vzniknout i u sekundární tuberkulózy (reaktivace primárního komplexu a jeho propagace, exogenní reinfekce).

Tuberkulózu způsobuje *Mykobakterium tuberculosis*, také známé jako Kochův bacil.

## Patogeneze

 Podrobnější informace naleznete na stránce Tuberkulóza (patologie).

## Makroskopie

Hematogenním a lymfogenním rozsevem vznikají v parenchymu početné uzlíky o velikosti několika mm (velikost zrněk prosa; lat.proso = milium). Jsou to drobná bílá dobře hmatná zrníčka viditelná okem.

## Mikroskopie

Detailní zvětšení zobrazuje miliární uzlík s popraškovou kaseózní nekrózou v centru, na níž navazuje zóna tvořená epitelioidními histiocyty a lymfocyty. Dále jsou zde vidět typické obrovské vícejaderné Langhansovy buňky. Jejich jádra mohou být uspořádána do podkovy směřující k nekróze.

Při barvení Ziehl-Neelson na acidorezistenci můžeme v preparátu pozorovat tyčkovité mykobakterie.

## Klinické projevy

Dušnost, únava. Při

## Výskyt

Při progresi onemocnění v období vzniku primárního komplexu, či jako komplikace tuberkulózy dospělých. Obvykle u imunokomprimovaných či starých pacientů.

## Prognóza

Není příliš dobrá, miliární tuberkulóza často ohrožuje pacienta na životě.

## Odkazy

### Související články

- Tuberkulóza (patologie)
- Tuberkulóza (pneumologie)
- Tuberkulóza (pediatrie)

### Externí odkazy

- Miliární tuberkulóza plic (virtuální preparát) (<http://www.patologie.info/vip/preparat.php?detail=284>)

### Použitá literatura

- POVÝŠIL, Ctibor, Ivo ŠTEINER a Jan BARTONÍČEK, et al. *Speciální patologie*. 2. vydání. Praha : Galén, 2007. 430 s. ISBN 978-807262-494-2.
- BRYCHTOVÁ, Svetlana a Alice HLOBILKOVÁ. *Histopatologický atlas*. 1. vydání. Praha : Grada, 2008. 112 s. ISBN 978-80-247-1650-3.