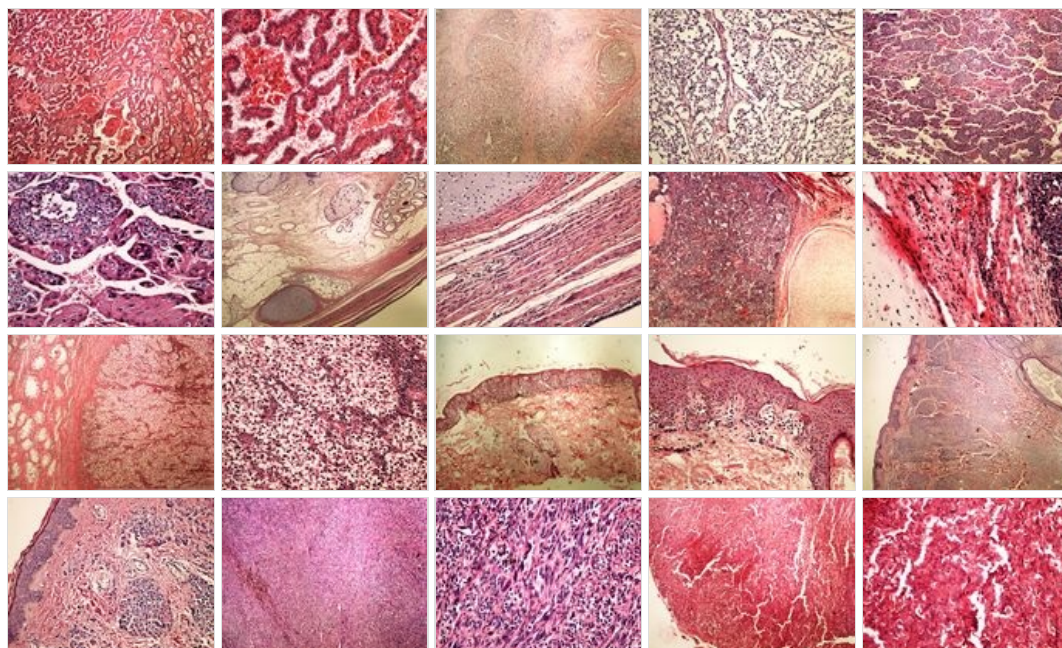
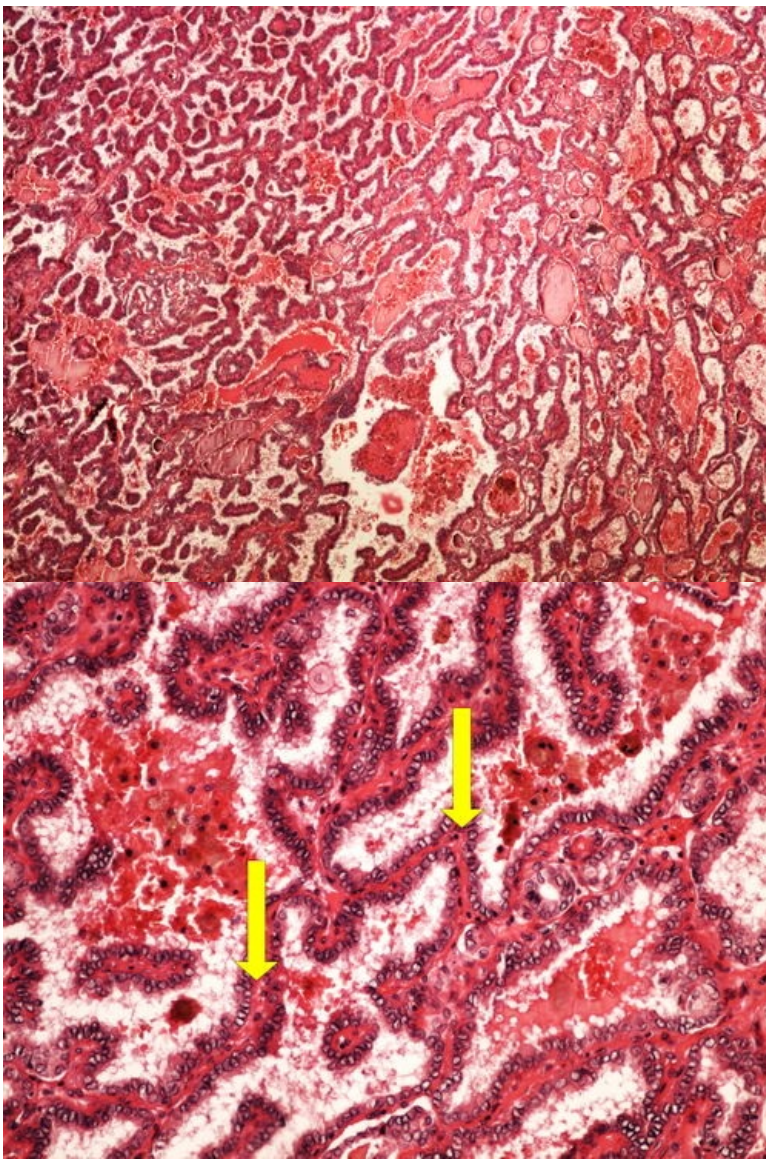


Modul OZPP - Praktikum č. 13

Přehled



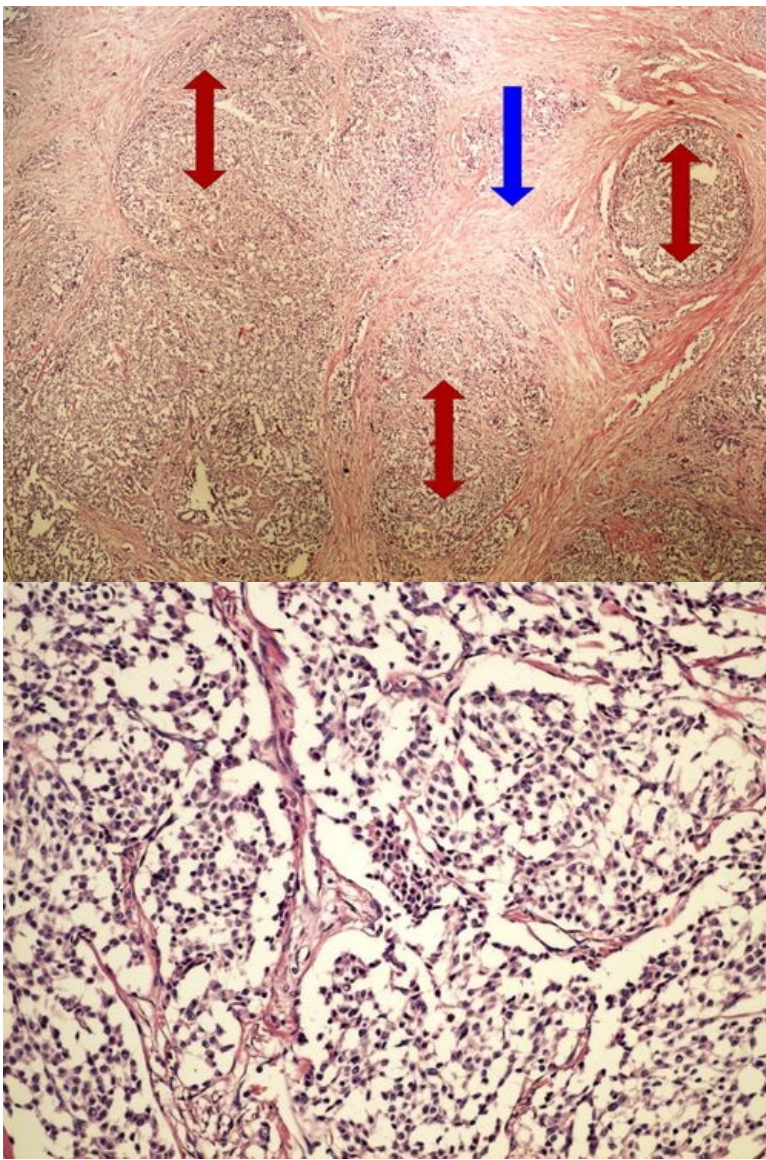
Preparát č.1 a č.2 - papilární karcinom štítné žlázy



Struktury

[Expand]

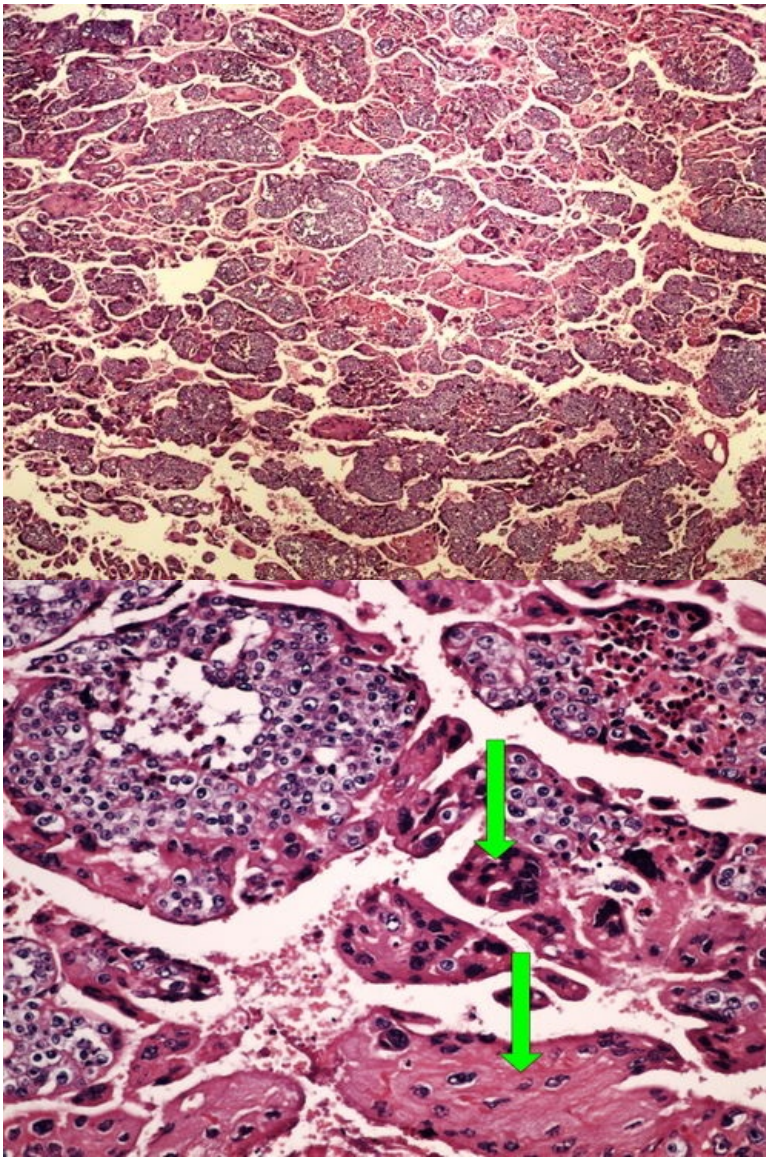
Preparát č.3 a č.4 - neuroendokrinní tumor



Struktury

[\[Expand\]](#)

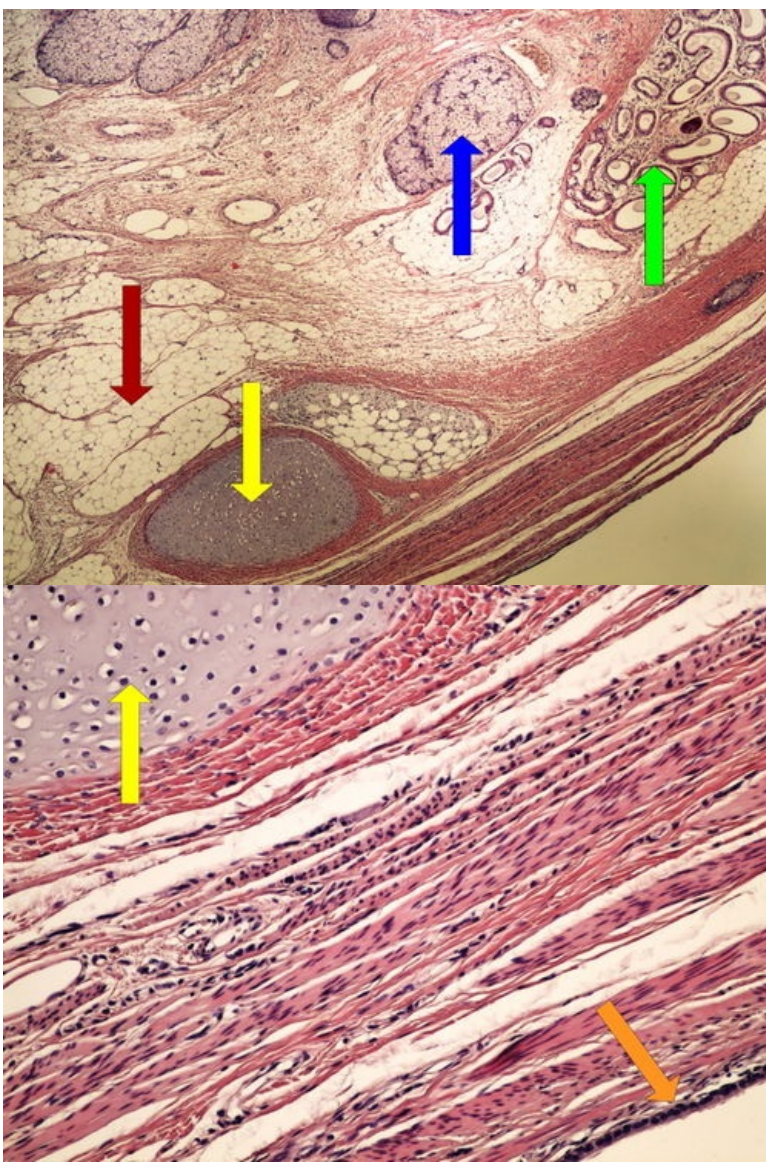
Preparát č.5 a č.6 - choriocarcinom



Struktury

[Expand]

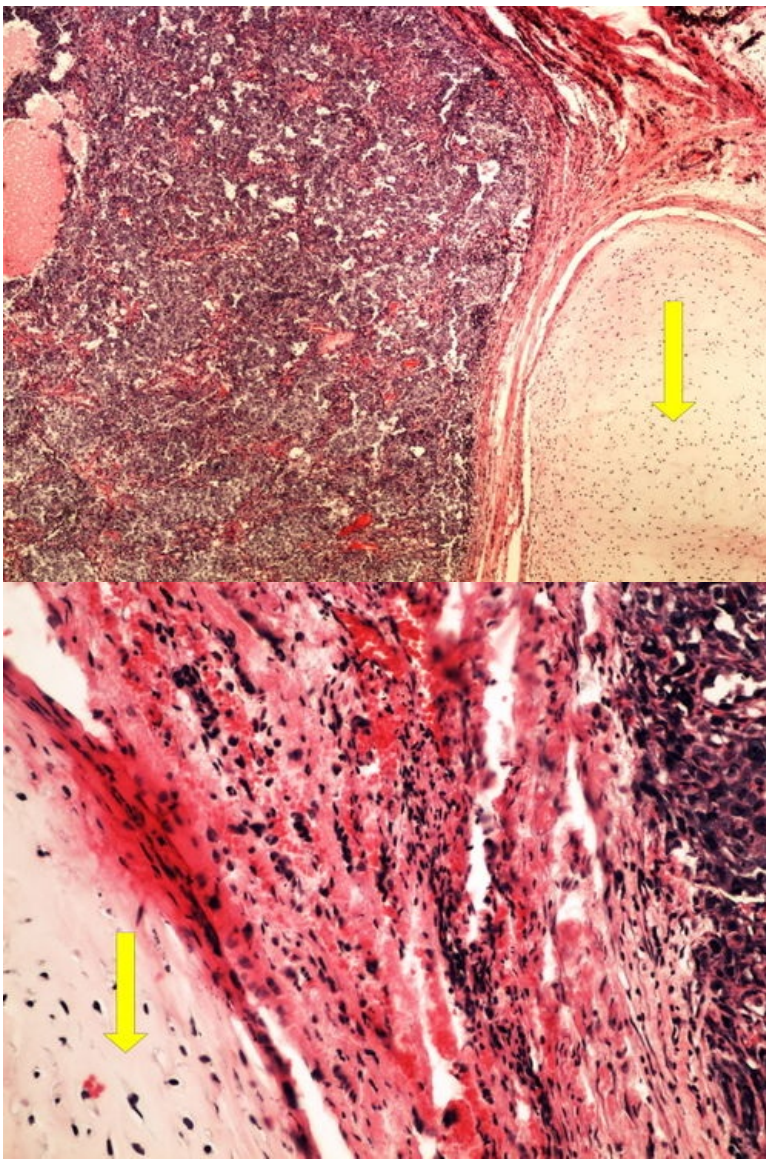
Preparát č.7 a č.8 - koetánní teratom ovaria



Struktury

[Expand]

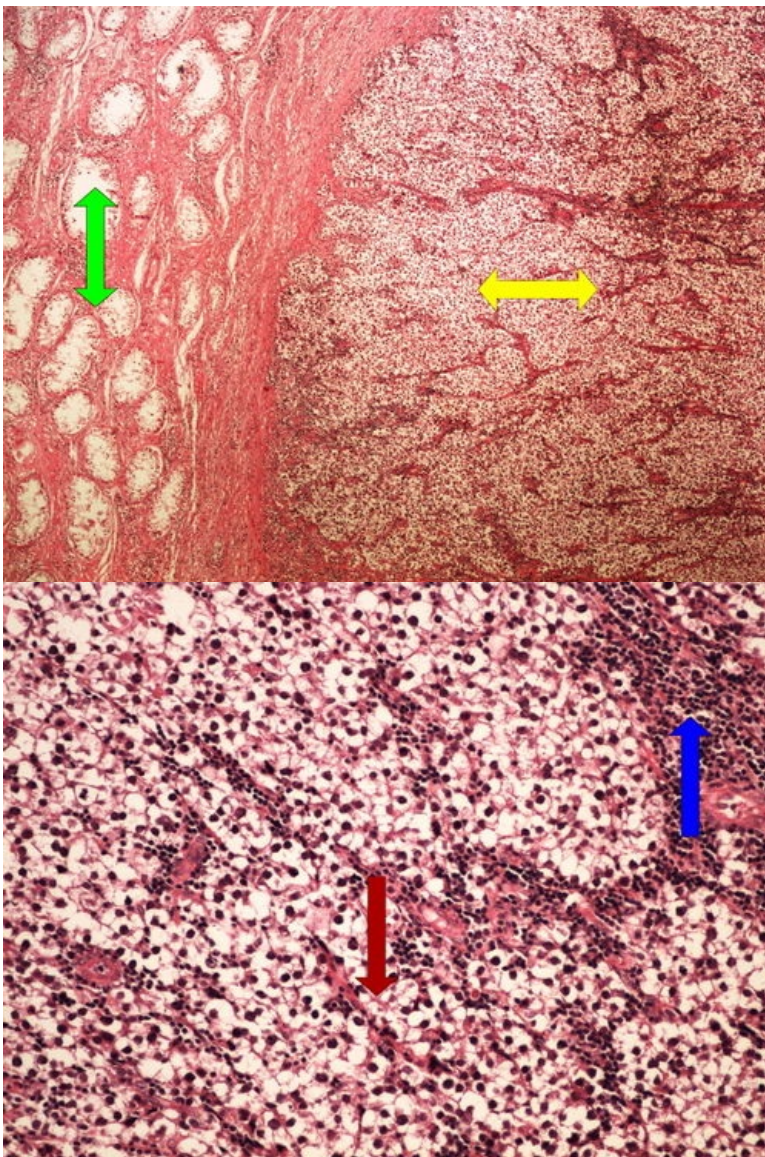
Preparát č.9 a č.10 - smíšený germinální nádor



Struktury

[Expand]

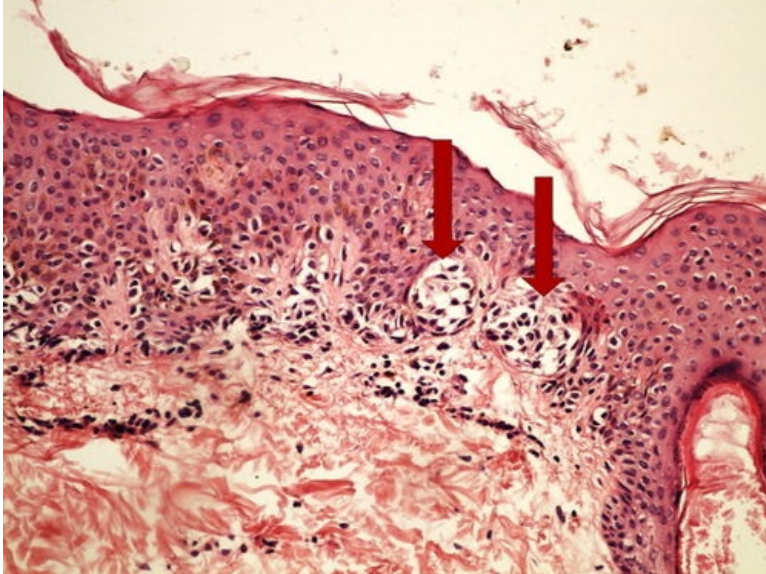
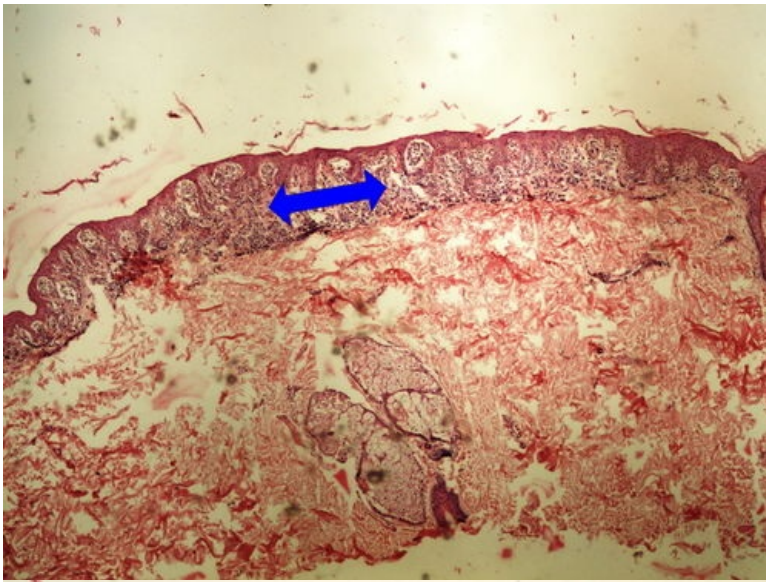
Preparát č.11 a č.12 - seminom



Struktury

[Expand]

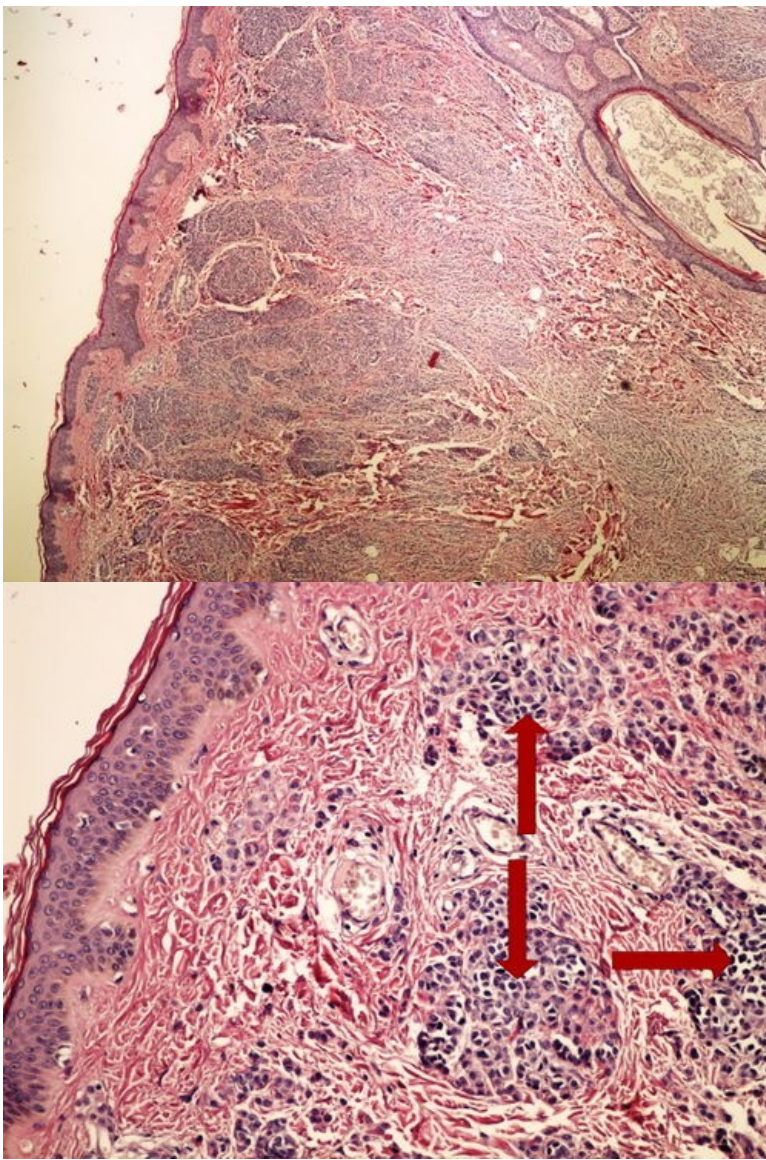
Preparát č.13 a č.14 - junkční pigmentový névus



Struktury

[Expand]

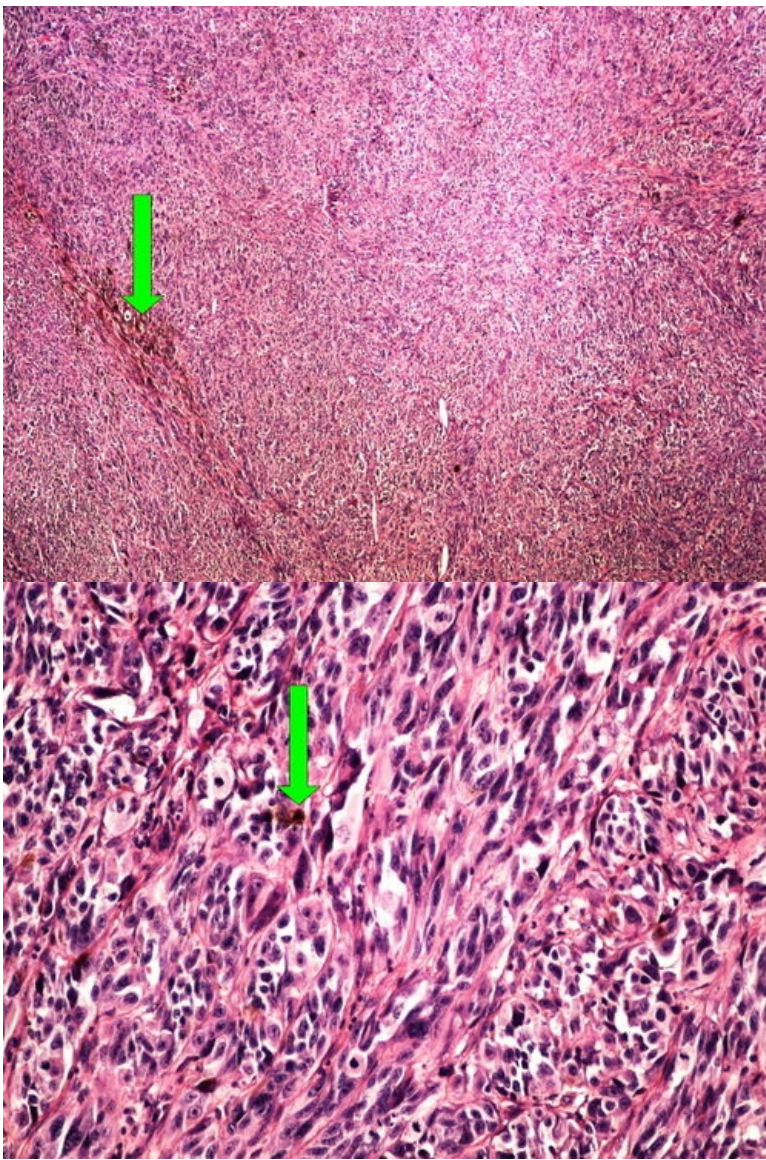
Preparát č.15 a č.16 - intradermální pigmentový névus



Struktury

[Expand]

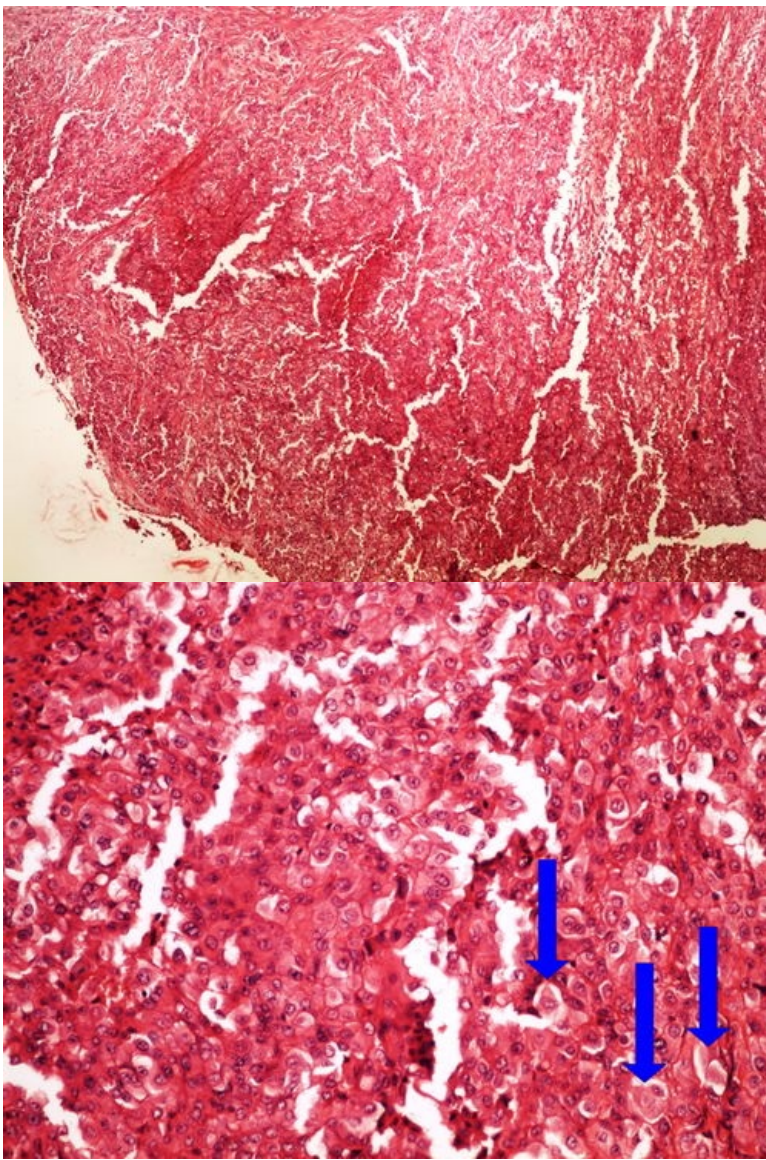
Preparát č.17 a č.18 - melanom



Struktury

[\[Expand\]](#)

Preparát č.19 a č.20 - mesotheliom



Struktury

[Expand]

Odkazy

Navigace

← Praktikum č. 12

Modul Obecné základy
patologie a patofyziologie (3.
LF UK)

Praktikum č. 14 →