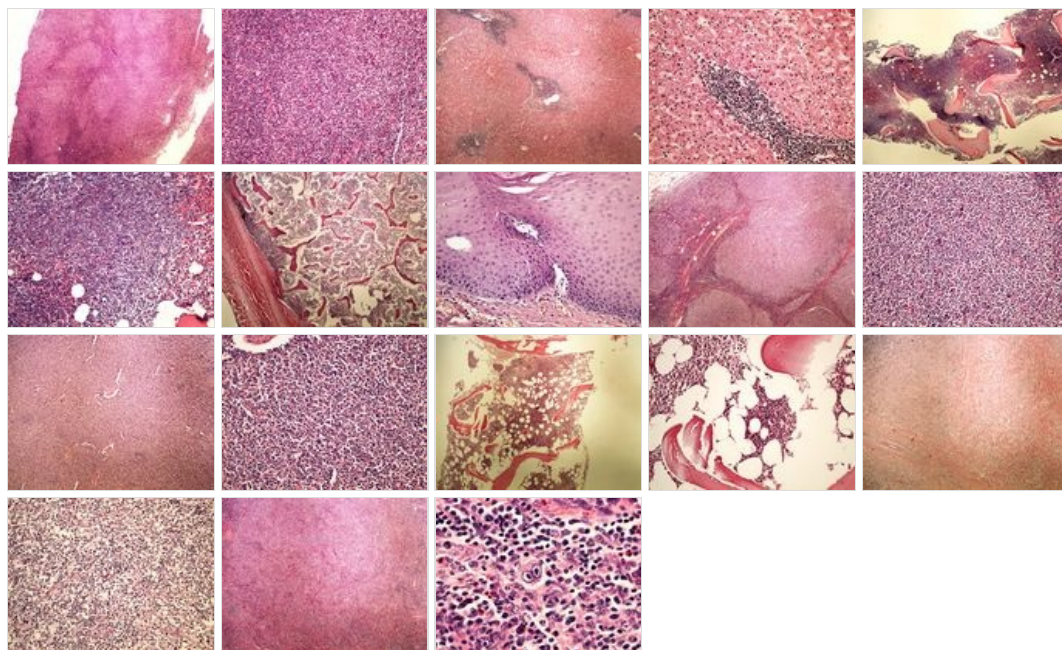
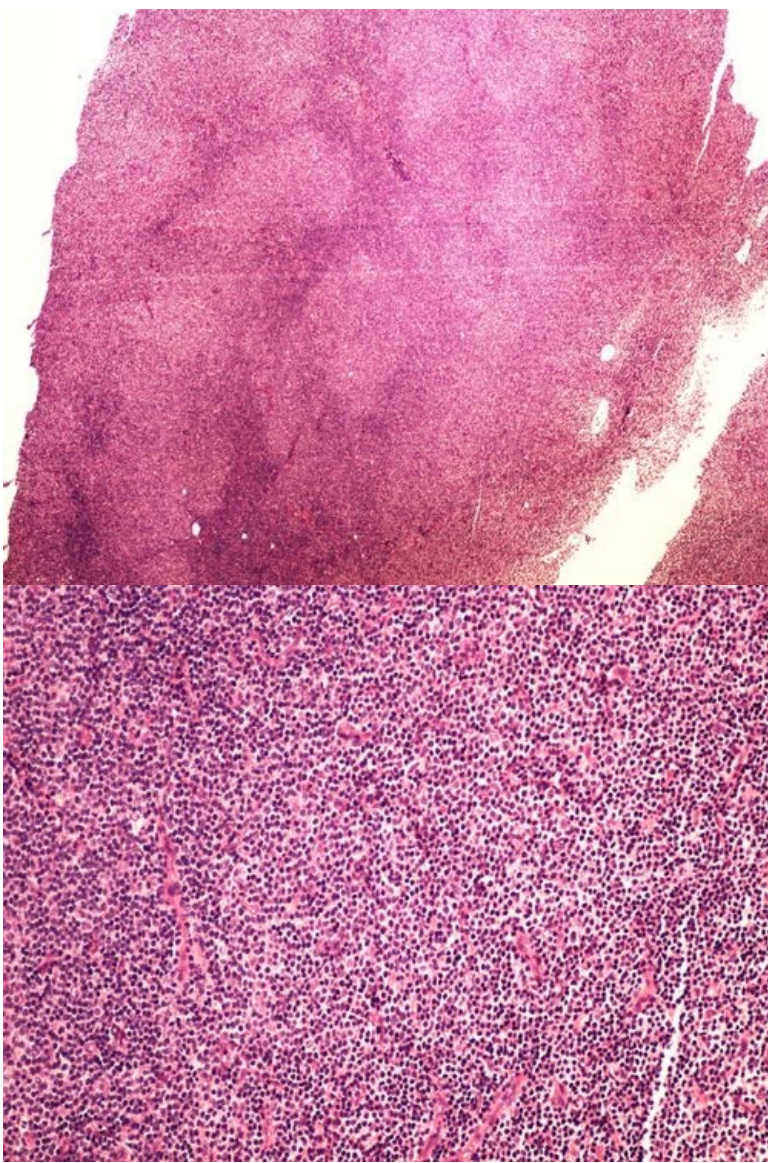


Modul OZPP - Praktikum č. 14

Přehled



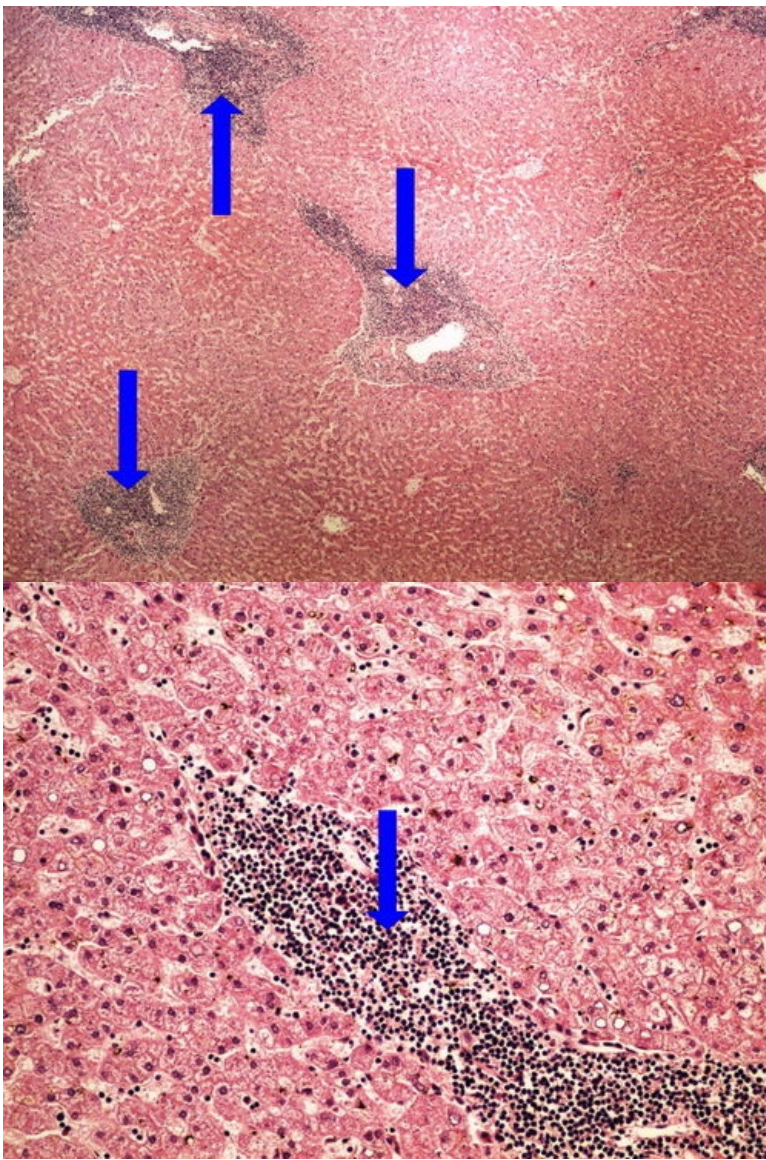
Preparát č.1 a č.2 - CLL SCL



Struktury

[\[Expand\]](#)

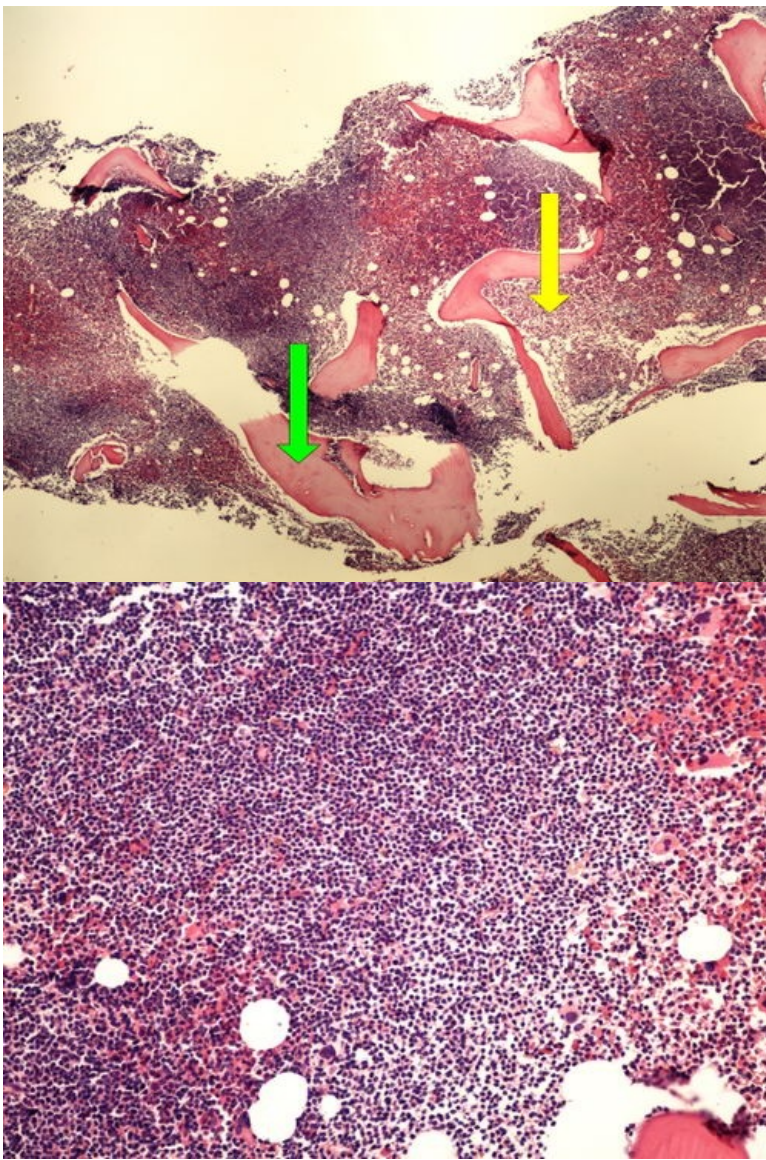
Preparát č.3 a č.4 - infiltrace jater při CLL



Struktury

[Expand]

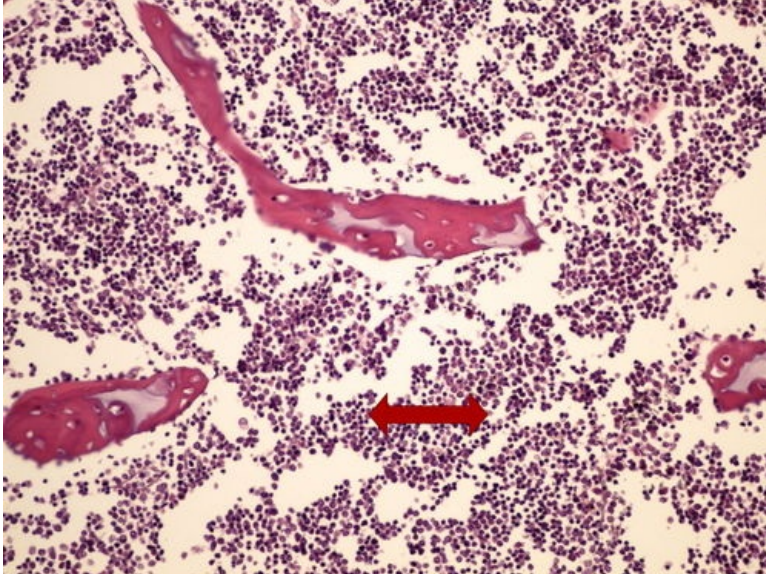
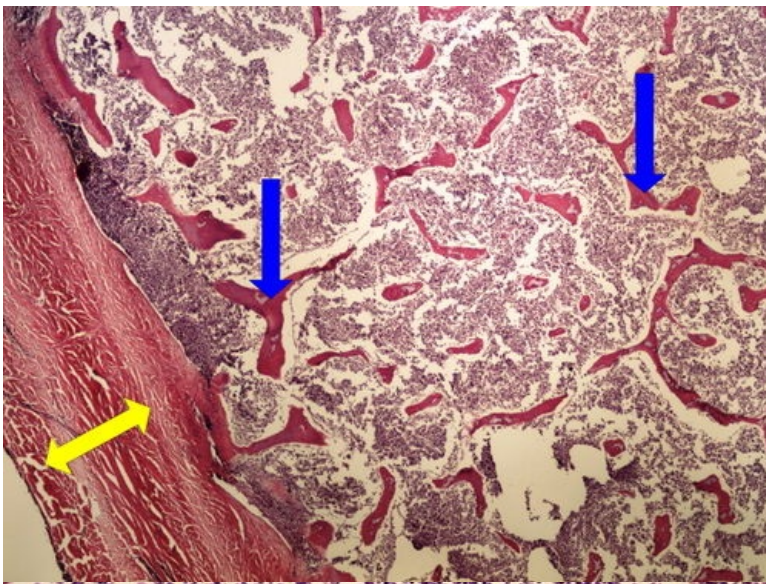
Preparát č.5 a č.6 - infiltrace kostní dřeně při CLL



Struktury

[Expand]

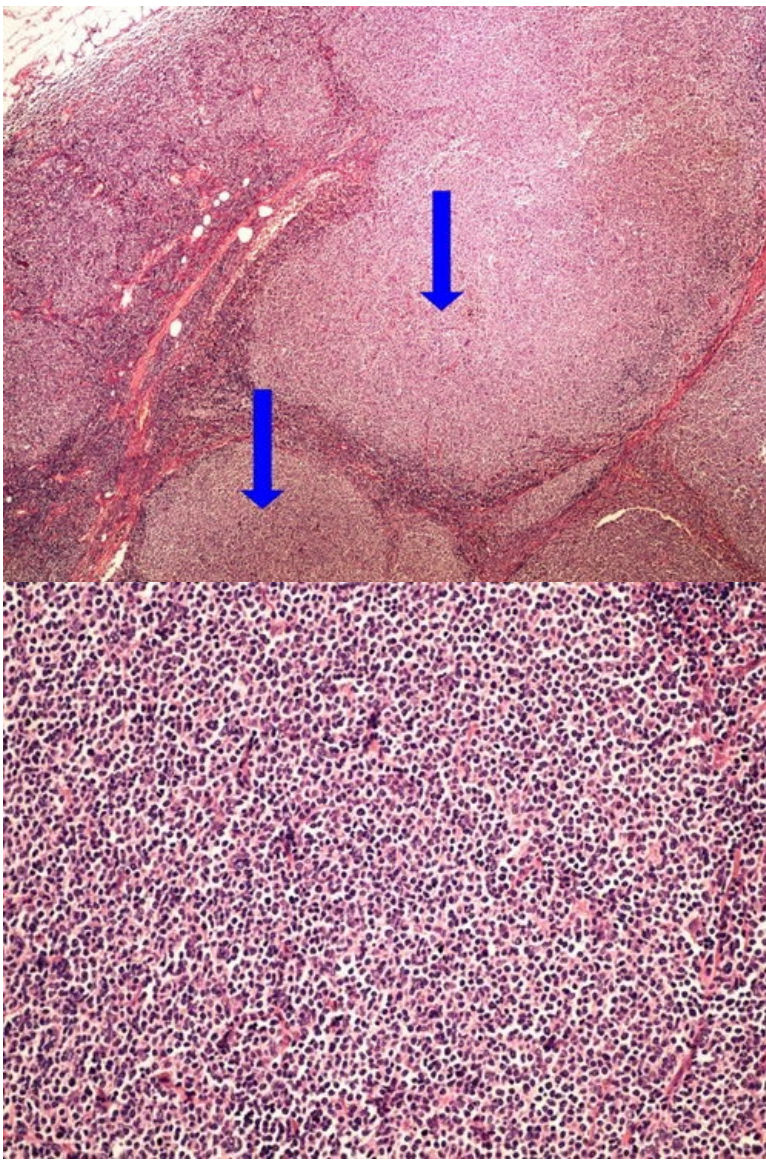
Preparát č.7 a č.8 - AML



Struktury

[Expand]

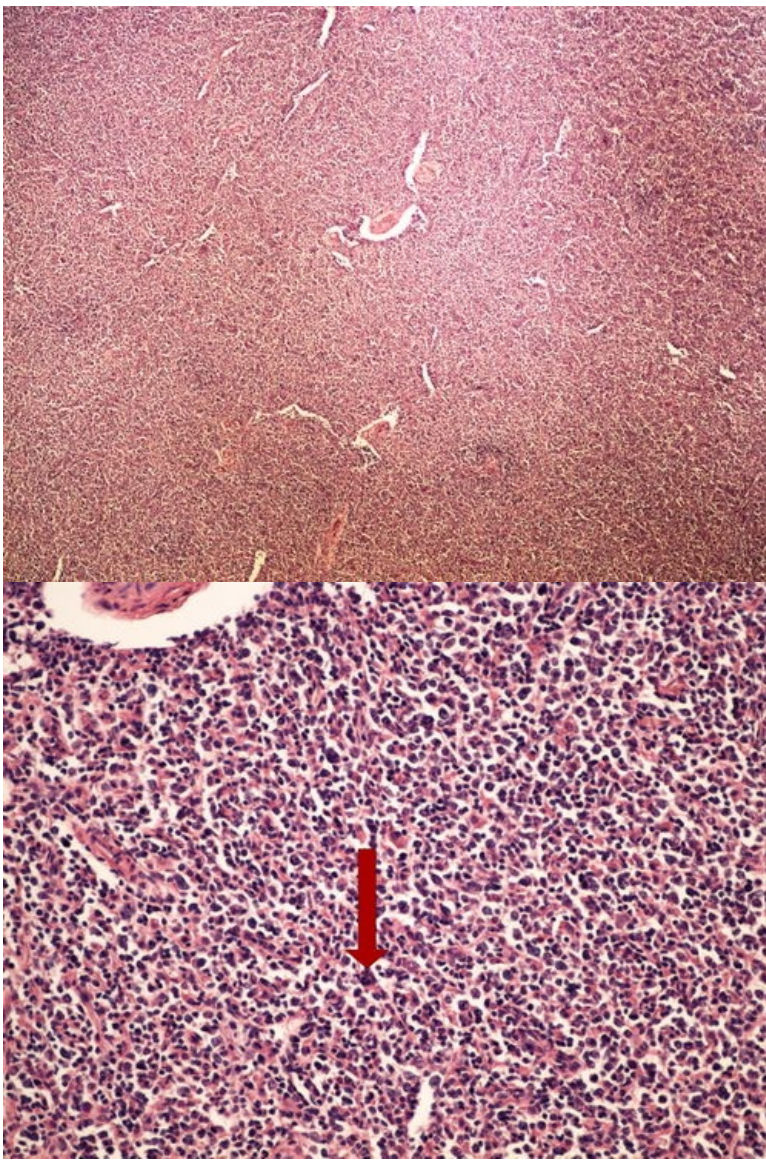
Preparát č.9 a č.10 - folikulární lymfom



Struktury

[\[Expand\]](#)

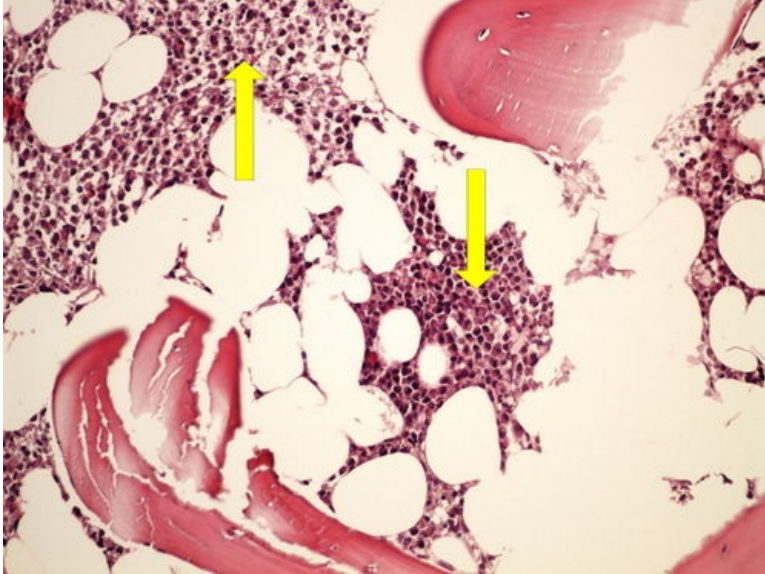
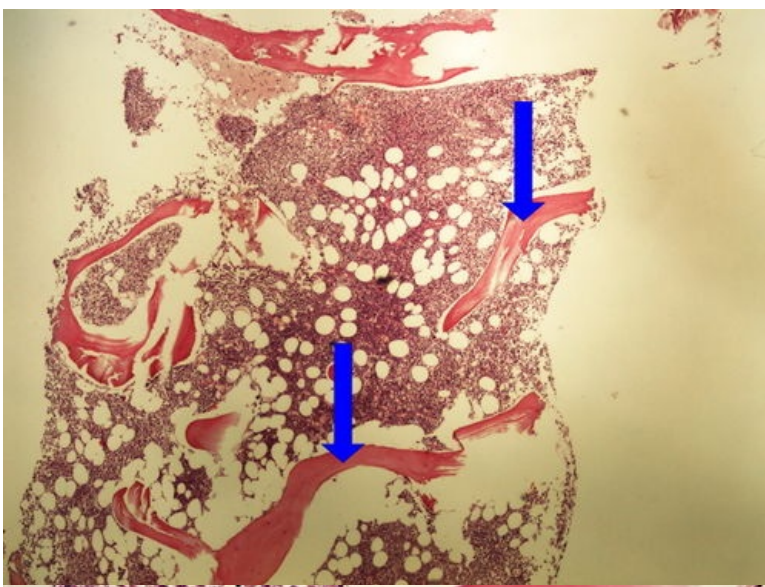
Preparát č.11 a č.12 - DLBCL



Struktury

[Expand]

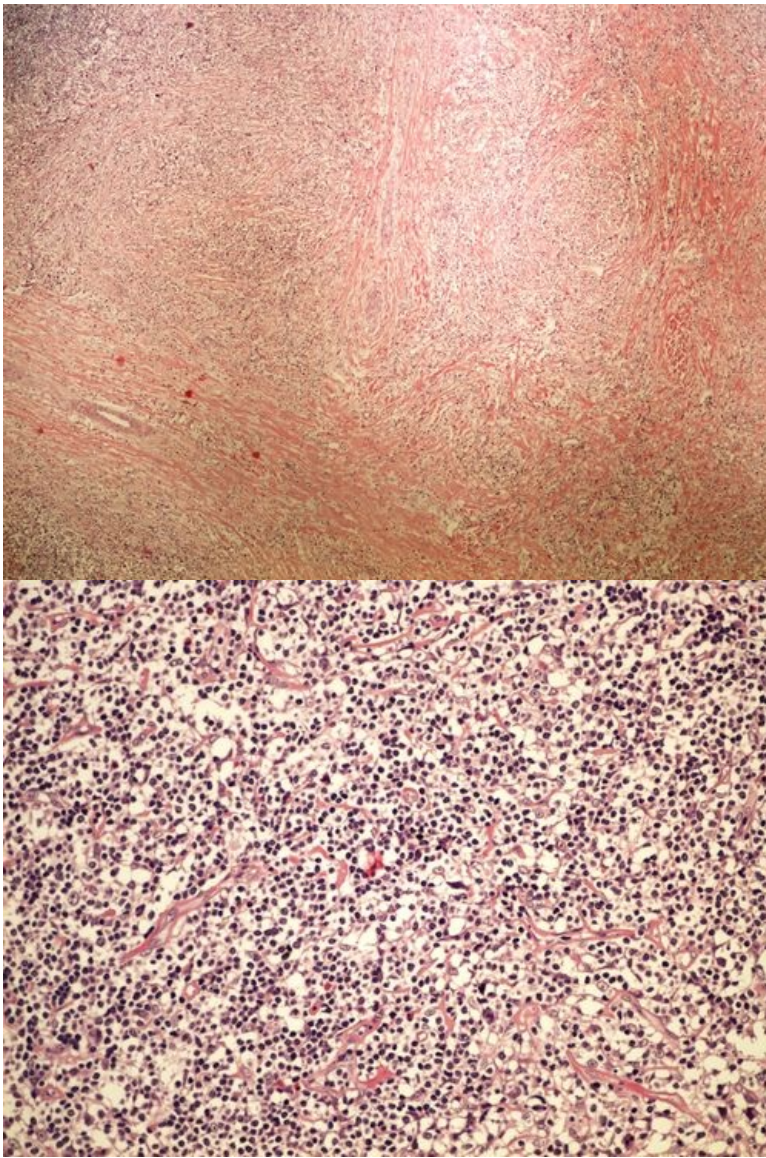
Preparát č.13 a č.14 - mnohotný myelom



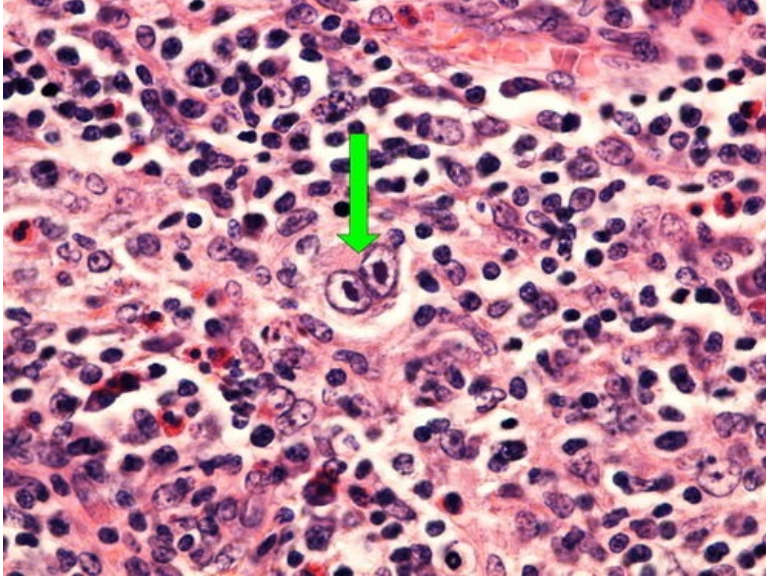
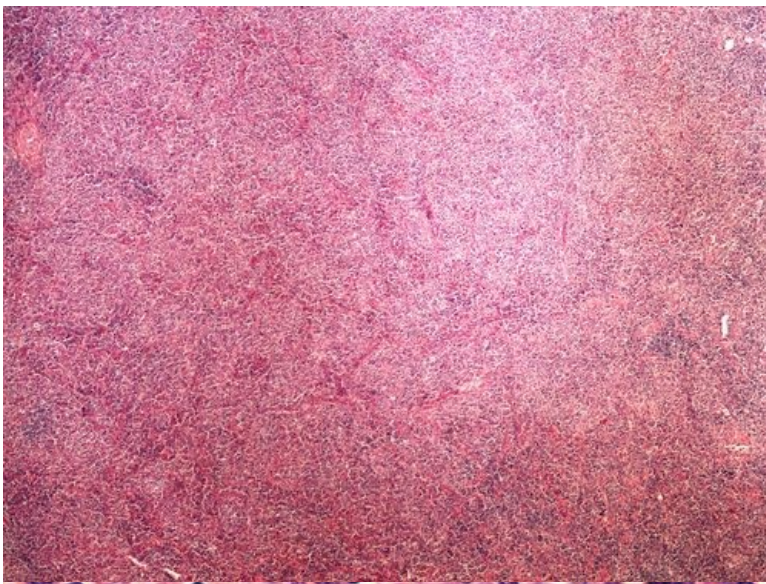
Struktury

[Expand]

Preparát č.15 a č.16 - klasický Hodgkinův lymfom - nodulární sklerosa



Preparát č.17 a č.18 - klasický Hodgkinův lymfom - smíšená celularita



Struktury

[Expand]

Odkazy

Navigace

← Praktikum č. 12

Modul Obecné základy
patologie a patofyziologie (3.
LF UK)