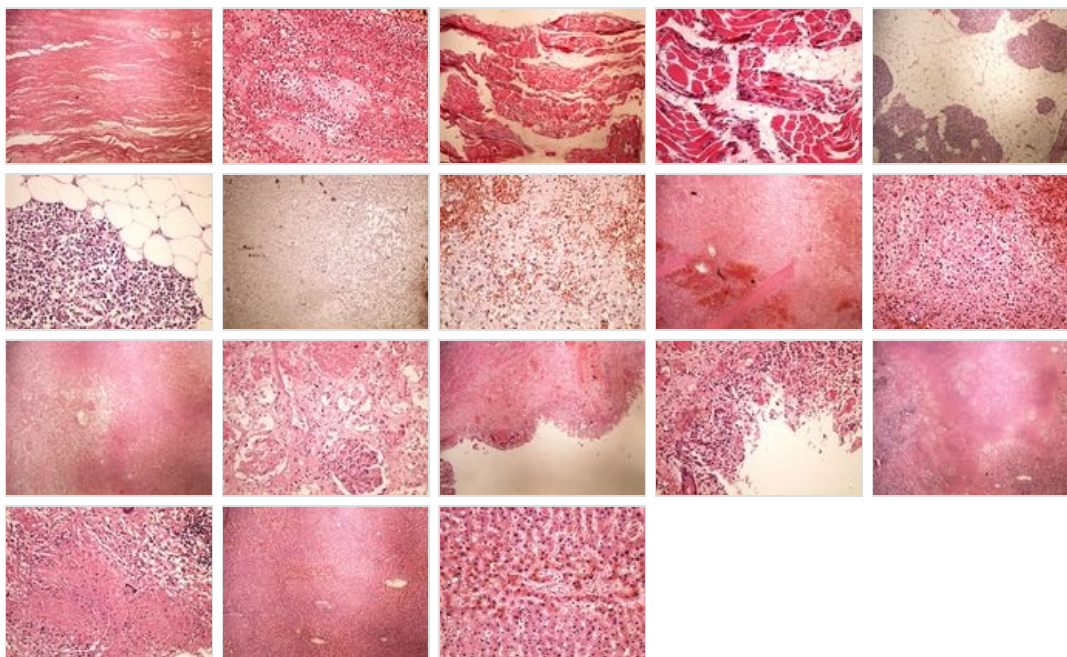
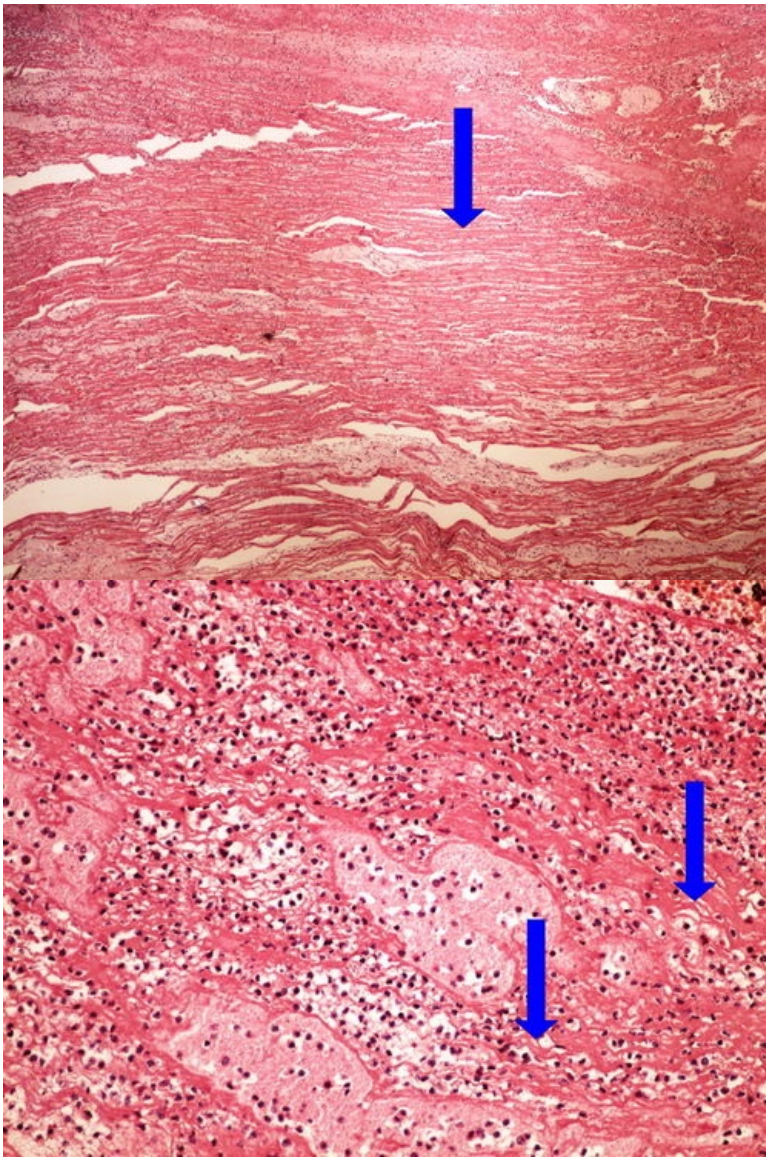


Modul OZPP - Praktikum č. 2 (zoom)

Přehled



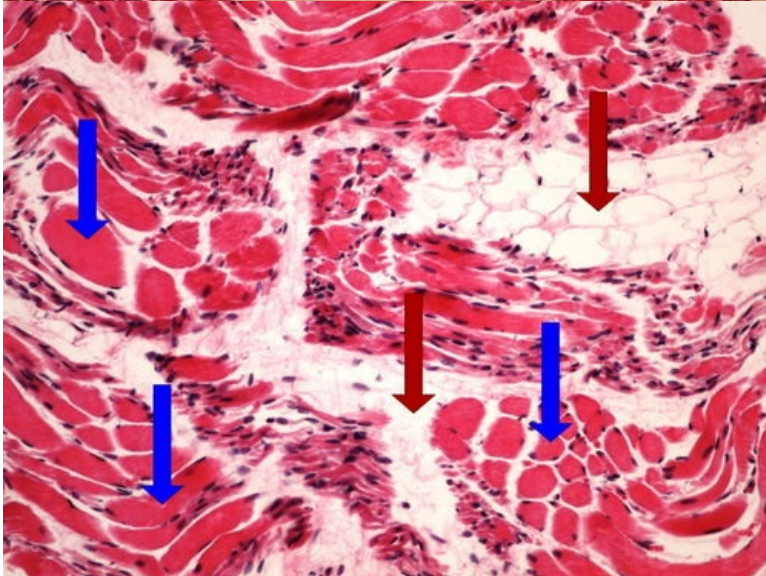
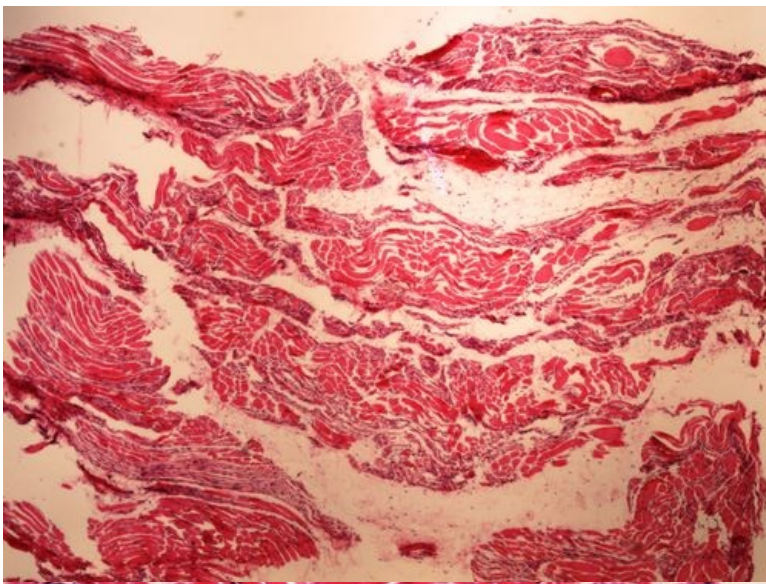
Preparát č.1 a č.2 - infarkt myokardu



Struktury

[\[Expand\]](#)

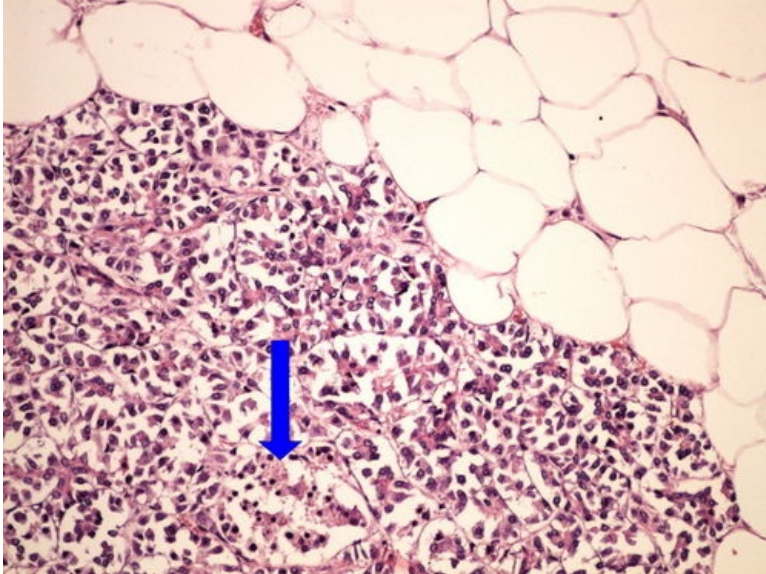
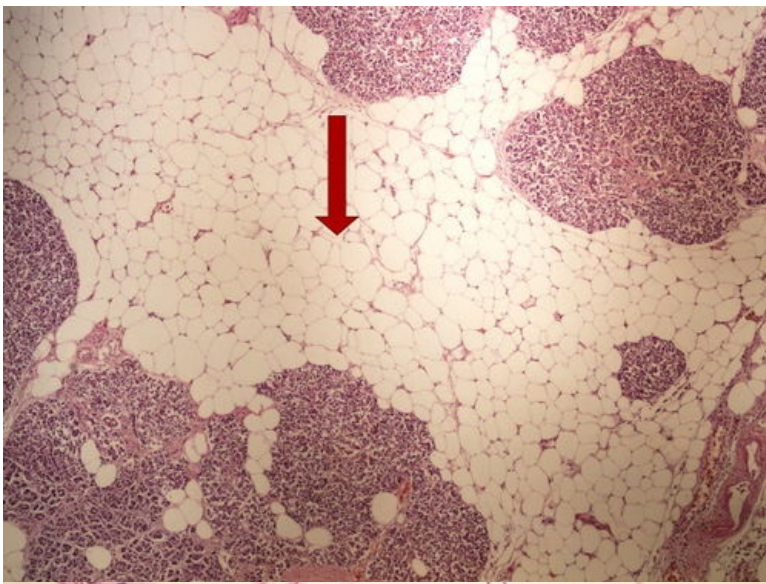
Preparát č.3 a č.4 - svalová atrofie



Struktury

[Expand]

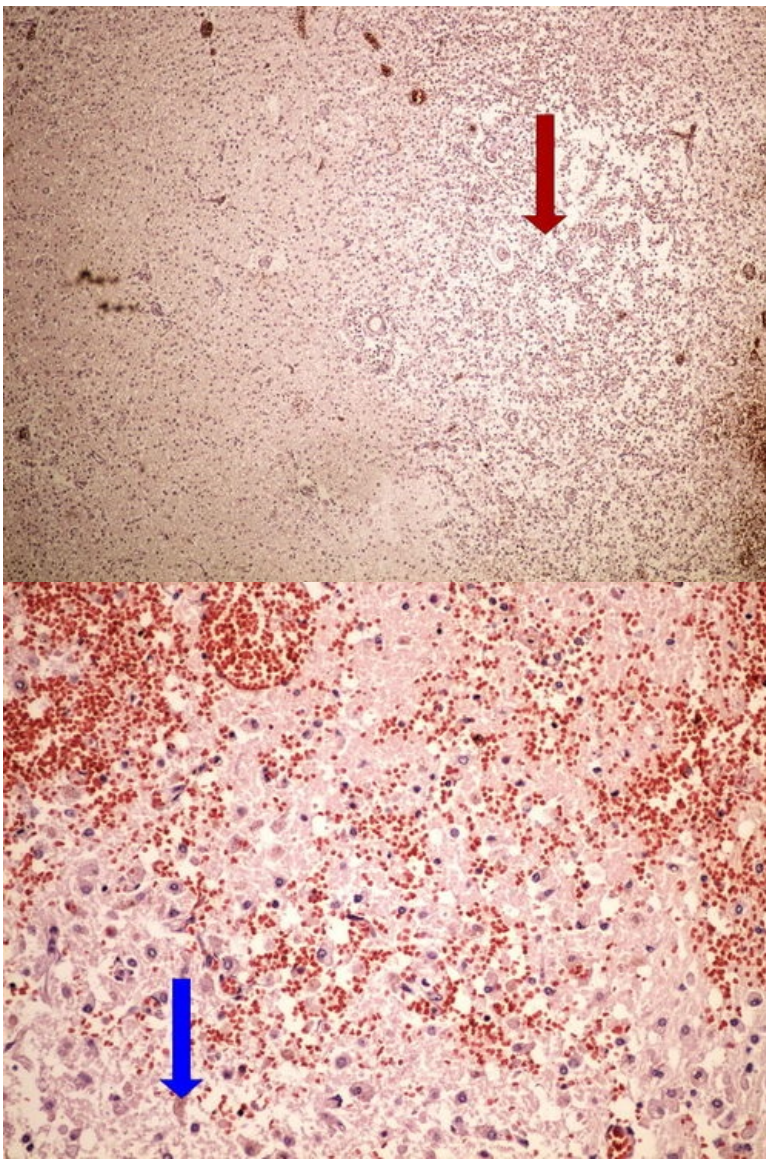
Preparát č.5 a č.6 - tuková atrofie pankreatu



Struktury

[Expand]

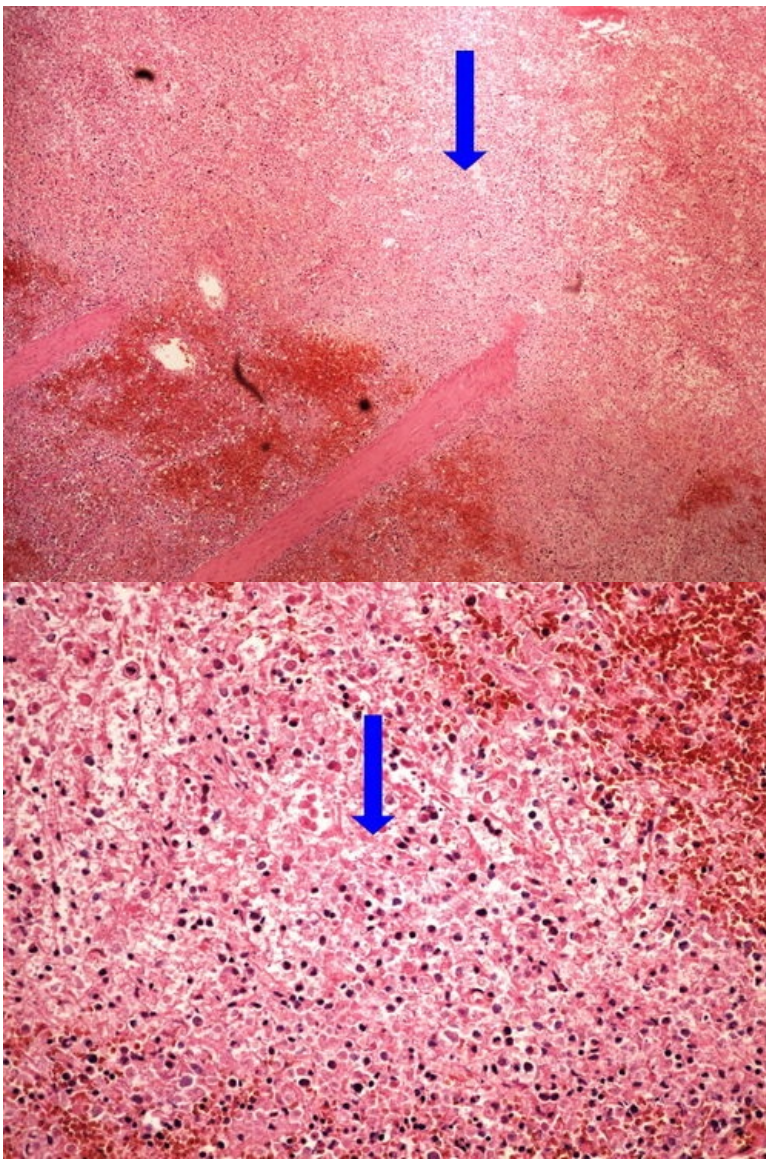
Preparát č.7 a č.8 - kolikvační nekróza



Struktury

[Expand]

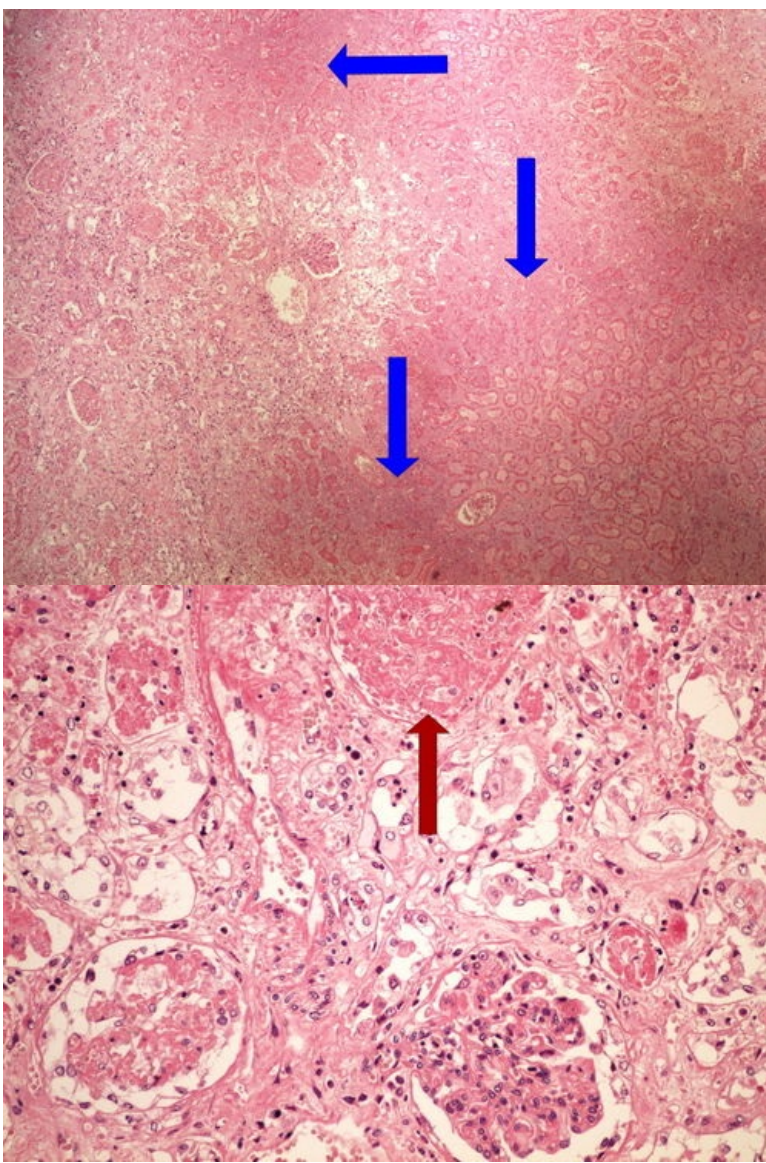
Preparát č.9 a č.10 - infarkt sleziny



Struktury

[Expand]

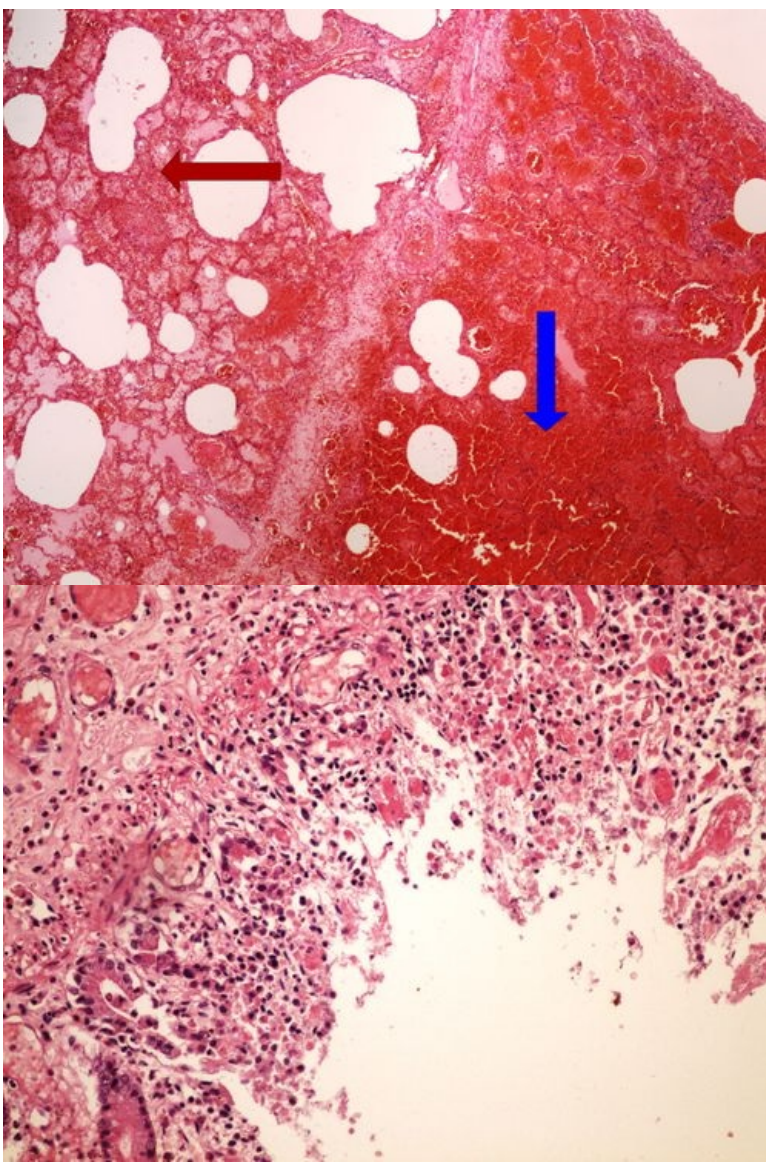
Preparát č.11 a č.12 - infarkt ledviny



Struktury

[Expand]

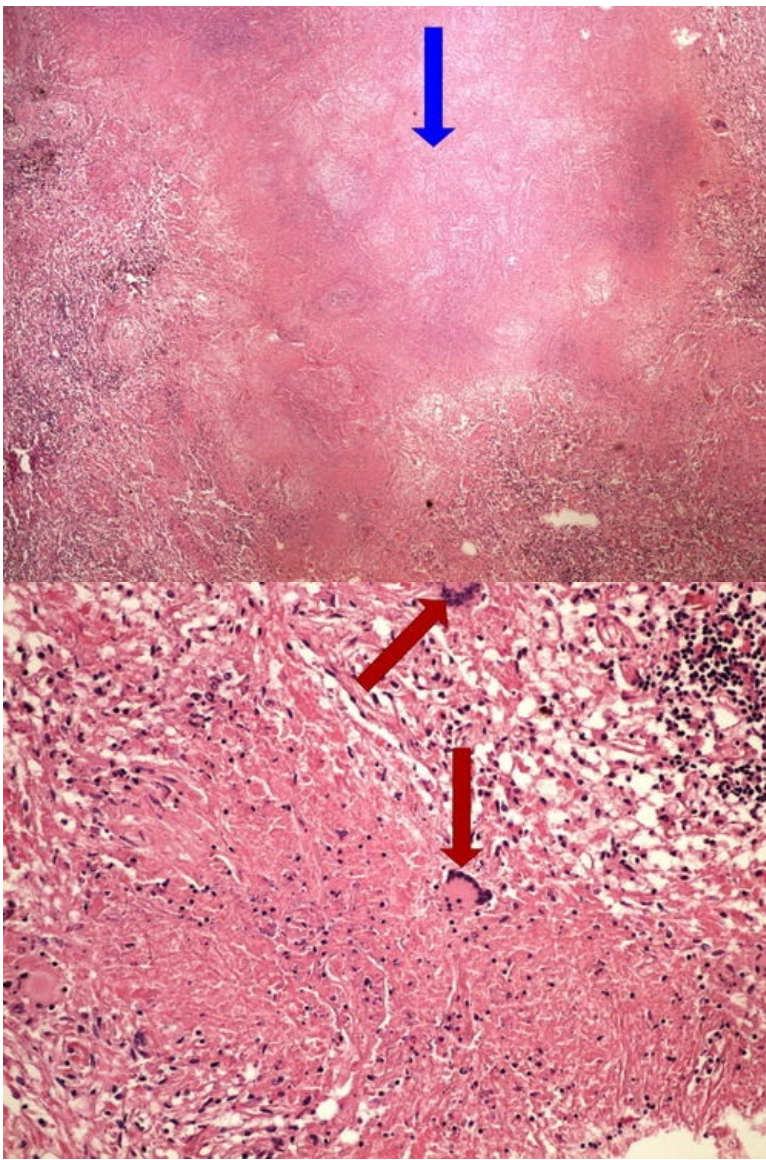
Preparát č.13 a č.14 - hemoragická infarzace střeva



Struktury

[Expand]

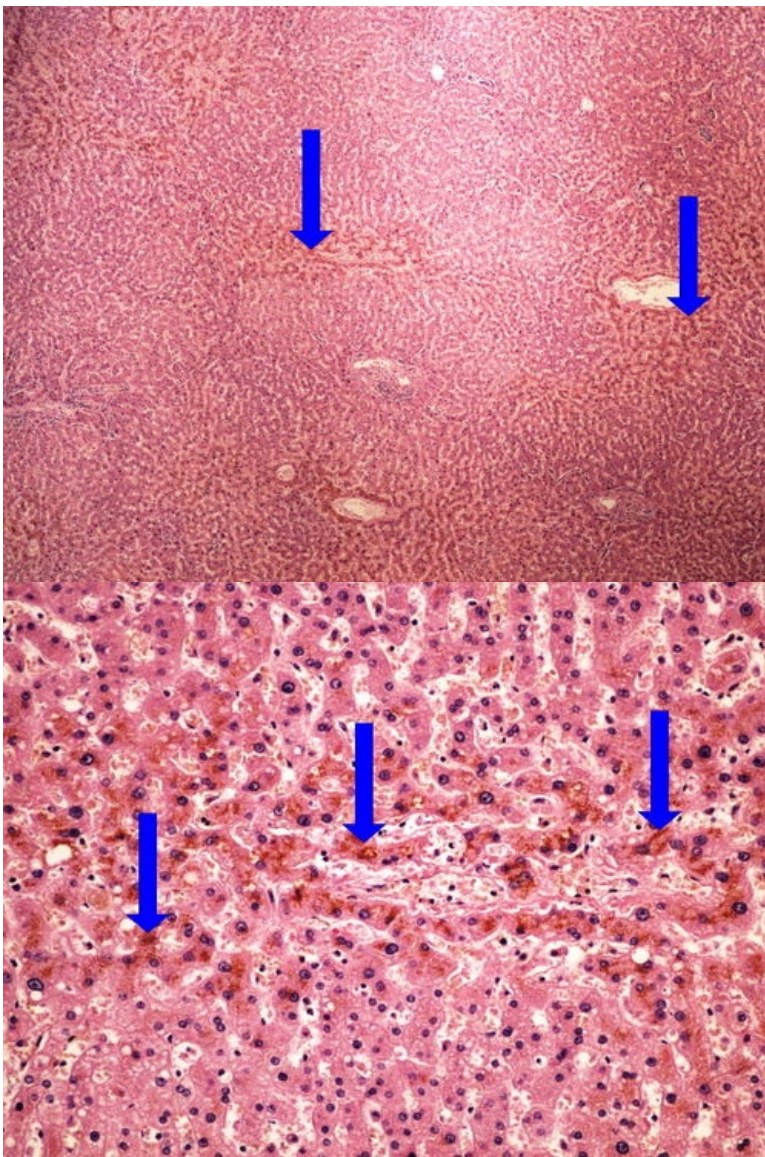
Preparát č.15 a č.16 - kaseózní nekróza plic



Struktury

[Expand]

Preparát č.17 a č.18 - hnědá atrofie jater



Struktury

[\[Expand\]](#)

Odkazy

Navigace

[← Praktikum č. 1](#)

[Modul Obecné základy
patologie a patofyziologie \(3.
LF UK\)](#)

[Praktikum č. 3 →](#)