

Morbus Perthes

Morbus Perthes (synonyma: *morbus Calvé-Legg-Perthes*, *coxa plana*) je nejčastější a nejzávažnější avaskulární kostní nekróza.^[1]

Chorobu popsali nezávisle na sobě v r. 1910: Georg Perthes (Něm.), Jacques Calvé (Fr.) a Arthur T. Legg (USA).^[1]

Idiopatické onemocnění kyčelního kloubu dané poruchou prokrvení proximální epifýzy femuru,^[2] Osifikační centrum hlavice femuru podlehe nekróze, je resorbováno a postupně přestavěno v živou kost.^[2] Výsledkem může být plně funkční kyčelní kloub nebo různé deformity vedoucí k vývoji časných artrózy.^[2] Postihuje převážně (4x častěji^[3]) **chlapce** ve věku 3–8 let, v 10 % bývá oboustranná.^[1]

Etiopatogeneze

Tranzitorní porucha cévního zásobení hlavice, prořídnutí její struktury, subchondrální zlomenina, postupná fragmentace nekrotické epifýzy a následná remodelace.^[3]

Vyvolávajícím faktorem ischemie neznámé příčiny a délky trvání. Vede k rozvoji **avaskulární nekrózy** proximální epifýzy femuru (stále větší význam je přikládán diskrétním formám koagulopatií s účastí proteinů C a S a s hypofibrinolýzou). Dochází k útlumu enchondrální osifikace. Povrchová chrupavčitá část epifýzy pokračuje v růstu. V další fázi postupně dochází k obnově cévního zásobení a novotvorbě kosti (**stadium kondenzace**).

Následkem zatěžování končetiny se objevují **subchondrální zlomeniny** (narušují vaskularizaci a prolongují stadium nekrózy). Další revaskularizace trvá dlouho (**stadium pozvolné přestavby**). Hlavice femuru je postupně formována v závislosti na jejím vztahu k acetabulu a na stupni zátěže.^[2]

Klinický obraz

Začíná často **nebolestivým kulháním** spojeným se sekundární hypotrofií stehenního svalstva. Postupně se rozvíjí **addukční a zevně rotační** kontraktura v kyčli (mírná bolest v třísle).^[2]

Průběh bývá individuální. Rozhodující roli hraje věk nástupu onemocnění (u mladších lepší). Průběh u dětí starších 9 let bývá velmi závažný a výsledek není nikdy dokonalý (tzv. *spät Perthes*).^[1]

Zobrazovací metody

Rentgenový obraz

Zprvu vidíme rozšíření kloubní štěrbiny (**Waldenströmův příznak**, podmíněno edémem chrupavky a synovialitidou).^[3] Později příznaky nepravidelnosti struktury (lehká demineralizace epifýzy, poté její kondenzace a postupně se objevující **subchondrální zlomenina**).^[3] Podle nativního rtg snímku rozlišil Waldenström (1922) 4 stadia nemoci (zjednodušeně: normální nález → kondenzace hlavice → fragmentace až pulverizace → remodelace).^[2]

Iniciální stadium

Trvá 6 měsíců, patologie: ischemie / nekróza.

- *Preradiologické stadium*: lateralizace hlavice, osifikační jádro nevýrazně menší, rozšíření mediální kloubní štěrbiny, pouzdro zesílené, prosáklé svaly kolem kyčelního kloubu.
- *Nekrotické stadium*: subchondrální zlomenina – Salterovo znamení, zvýšení denzity hlavice.^[1]

Stadium fragmentace

Trvá 8 měsíců, patologie: revaskularizace. Fragmentace a kolaps osifikačního jádra hlavice. Kritická perioda – může dojít k decentraci (následky) :nebo proběhne bez závažných příznaků, končí vznikem novotvořené kosti v subchondrálních okřscích hlavice.^[1]

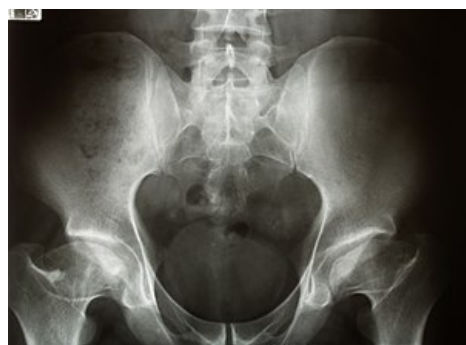Reosifikační, hojivé stadium

Trvá 21 měsíců, začíná subchondrální novotvorbou kosti. Většina hlavic v této fázi zlepšuje svůj tvar.^[1]

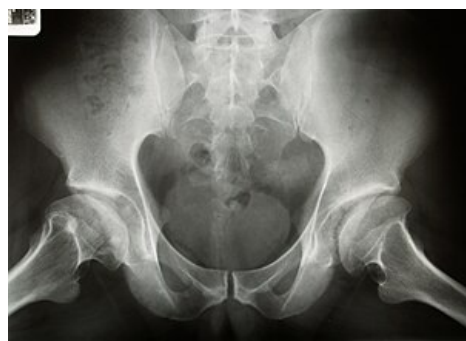Reziduální stadium

Konečný stav, ve kterém se již nemění denzita hlavice. Proces remodelace pokračuje až do ukončení růstu.^[1]

Scintigrafie



Bilaterální avaskulární nekróza hlavice femuru



Bilaterální avaskulární nekróza hlavice femuru

Vhodná pro včasnou diagnostiku, již v 1. stadiu nemoci bývá zvýšen metabolický obrat.^[2]

Magnetická rezonance

Změny v T1W + T2W obraze závisí na stupni onemocnění. MRI je přínosem především pro včasnou diagnostiku.^[2]

Artrografie

Posouzení kongruence a uložení hlavice před plánovanou osteotomií proximálního femuru nebo pánve. Pro stanovení léčebného postupu má význam pojem tzv. **rizikové hlavice** (*head at risk*), který zahrnuje rentgenové a klinické příznaky (horizontální průběh fýzy, Gageho znamení – linie ve tvaru písmene „V“ na laterální straně metafýzy a epifýzy, kalcifikace laterálně od epifýzy,

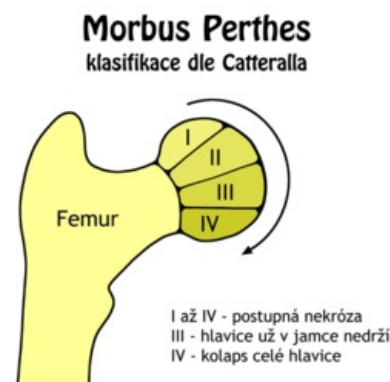
Difúzní metafyzární reakce – laterální subluxace hlavice, obezita, addukční kontraktura s omezením pohybu.^[2]

Klasifikační schémata

Klasifikace dle Catteralla

Podle rozsahu nekrózy. Hodnocení se provádí ze snímků v předozadní a Lauensteinově projekci.

- **I. skupina** – postižena pouze přední část epifýzy do 25 % jejího rozsahu.
- **II. skupina** – postižena větší část hlavice (přední polovina epifýzy, v rozsahu do 50 %), postižený segment hlavice může kolabovat, výška epifýzy zachována.
- **III. skupina** – „sekvestrována“ je většina epifýzy (zachváčeno 75 % epifýzy), změny na přilehlé metafýze.
- **IV. skupina** – postižena celá epifýza, rozsáhlé změny na metafýze a acetabulu.^[1]



Klasifikace dle Catteralla

Klasifikace dle Herringa

Posuzuje rozsah postižení laterálního pilíře hlavice na předozadní projekci.

- **typ A** – normální výška laterálního pilíře.
- **typ B** – z výšky laterálního pilíře zbývá více než 50 %.
- **typ C** – kolaps zevního pilíře je větší než 50 % původní výšky.^[1]

Klasifikace dle Saltera a Thompsona

Posuzuje rozsah subchondrální fraktury.

- **typ A** – postihuje méně než 1/2 hlavice.
- **typ B** – postihuje více než 1/2 hlavice.^[1]

Diferenciální diagnostika

Tranzientní synovialitida – většinou postinfekční (viróza HCD), projeví se celkovými příznaky (teplota, zvýšená sedimentace a CRP) a příznaky místními. Koncentrická kontraktura s omezením hybnosti kyčelního kloubu.

Léčba

Konzervativní terapie

Indikujeme do 6 let věku, při dobrém střesení epifýzy acetabulem, dobrém rozsahu pohybu v kyčel. kloubu a nepřítomnosti známek tzv. rizikové hlavice. Léčba započata trakcí k odstranění kontraktury → následně eventuelně **Atlanta dlaha** (30° abdukce-udržíme containment). Dlouhodobé odlehčení. Riziková hlavice - klinické známky - obezita, addukční kontraktura v kyčli. Rentgenologické známky - rozšíření, lateralizace hlavice, zmenšení osifikač. jádra.

Dříve (tj. do 70. let) se dávalo konzervativní léčbě přednost, avšak znamenala pobyt v sanatoriu po dobu 1–2 let.^[1]

Operační terapie

Spočívá v tzv. **containment terapii** – zanoření biologicky tvárné hlavice do kulovitého prostoru acetabula. Při dodržení containmentu nedochází během přestavby hlavice k jejím deformacím.

Děti s nálezem rizikové hlavice, starší 6 let, druhého či vyššího stupně podle Catteralla. Nejčastěji používány 2 operační postupy (samostatně / v kombinaci).

- **Varizační osteotomie proximálního femuru,**

- **pánevní osteotomie** (Salter, Steel), při které se sklopením acetabula dosáhne plného zanoření hlavice.

Před operací je vhodná RHB, která slouží k uvolnění kontraktury a obnovení plného rozsahu pohybu v kyčelním kloubu. Po operaci přikládána sádrová spika na 6 týdnů. Po 3 měsících je povolena chůze s vyloučením sportovních aktivit.^[1]

Odkazy

Použitá literatura

- DUNGL, P., et al. *Ortopedie*. 1. vydání. Praha : Grada Publishing, 2005. ISBN 80-247-0550-8.
- KOUDELA, K., et al. *Ortopedie*. 1. vydání. Praha : Karolinum, 2004. ISBN 80-246-0654-2.
- SOSNA, A., P. VAVŘÍK a M. KRBEC, et al. *Základy ortopedie*. 1. vydání. Praha : Triton, 2001. ISBN 80-7254-202-8.

Jednotlivé reference

1. DUNGL, P., et al. *Ortopedie*. 1. vydání. Praha : Grada Publishing, 2005. ISBN 80-247-0550-8.
2. KOUDELA, K., et al. *Ortopedie*. 1. vydání. Praha : Karolinum, 2004. ISBN 80-246-0654-2.
3. SOSNA, A., P. VAVŘÍK a M. KRBEC, et al. *Základy ortopedie*. 1. vydání. Praha : Triton, 2001. ISBN 80-7254-202-8.

Související články

- Morbus Scheuermann
- Vývojová dysplázie kyčelní
- Coxa vara adolescentium

Externí odkazy

- Výukový portál 1.LF UK (<https://portal.lf1.cuni.cz/clanek-748-morbus-perthes>)
- Wikipedia EN (https://en.wikipedia.org/wiki/Legg%E2%80%93Calv%C3%A9%E2%80%93Perthes_syndrome)
- Perthes Association (UK) (<https://www.perthes.org.uk/>)