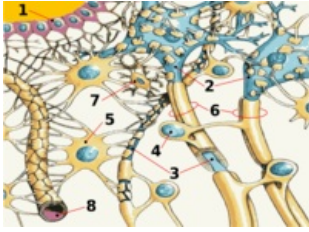


# Mozek



1. ependym, 2. neuron, 3. axon, 4. Schwannova buňka, 5. astrocyt, 6. myelinový obal, 7. mikroglie, 8. krevní vlásečnice

Centrální nervový systém anatomicky dělíme na **mozek (encephalon, cerebrum)** a míchu. Mozek je část uložená v lebeční dutině, která jej ochraňuje před zraněním. Anatomicky se mozek skládá z několika částí, které vznikly v embryogenezi z neurální trubice. Na míchu navazuje **prodloužená mícha (medulla oblongata)**, **Varolův most (pons Varoli)**, **mezencephalon, diencephalon a telencephalon**. Na mozkový kmen (prodloužená mícha + pons + mezencephalon) nasedá dorzálně mozeček. Struktury jsou u něj oddělené pouze anatomicky, funkčně je mezi nimi široká plejáda drah a spojů nejrůznějšího významu. V mozku se rozlišuje tzv. šedá a bílá hmota mozková. Šedá hmota, kterou tvoří převážně těla nervových buněk neuronů, pokrývá jako mozková kůra povrch velkého mozku a vytváří tzv. jádra, uložená uvnitř dalších oddílů mozku. Bílou hmotu tvoří výběžky nervových buněk axony. Uvnitř mozku existují **čtyři mozkové komory**, mezi nimiž a prostorem okolo mozku (encephalon, cerebrum) a míchy viz mozkové obaly, meningeje koluje likvor. Funkce mozku jsou velmi složité.

## Mozkový kmen

Mozkový kmen navazuje rostrálně na hřbetní míchu (medulla spinalis) a sestává se z prodloužené míchy (medulla oblongata), Varolova mostu (pons Varoli) a středního mozku (mesencephalon). Mozkový kmen má řadu struktur společnou a řada drah či jader probíhají skrz celý kmen a vůbec nerespektují jeho členění na prodlouženou míchu, most a střední mozek.

## Prodloužená mícha (*medulla oblongata*)

**Prodloužená mícha (medulla oblongata)** je pokračováním hřbetní míchy ve směru rostrálním a patří již, jakožto jeho nejkaudálnější část, k mozku. Předělem hřbetní míchy a prodloužené míchy je *decussatio pyramidum*. Hranicí prodloužené míchy a Varolova mostu je *sulcus bulbopontinus*, rýha vedoucí horizontálně na rostrálním konci prodloužené míchy. Ventrálně je prodloužená mícha vyklenutá ve dva rovnoběžné, podélné vally – *pyramides medullae oblongatae*, které obsahují bílé hmoty pyramidové dráhy, čili *tractus corticospinalis*. Mezi nimi vede *fissura mediana anterior*.

Laterálně se na prodloužené míše nacházejí párová vyvýšení, zvaná **oliva**. Dorsálně od olivy leží *pedunculi cerebellares inferiores*. Pedunculi cerebellares jsou obecně tlusté snopce bílých hmot, kterými vedou dráhy, spojující kmen (v tomto případě prodlouženou míchu) s mozečkem. Pedunculi se rozbíhají do tvaru V a mezi nimi je rozepjato *velum medullare inferius*, což je jemná ploténka, výchlípek ependymu. Na volný konec vela navazuje *tela choroidea ventriculi quarti*, vazivová ploténka obsahující **plexus choroideus**, který tvoří mozkomíšní mok, zde do **IV. komory mozkové**.

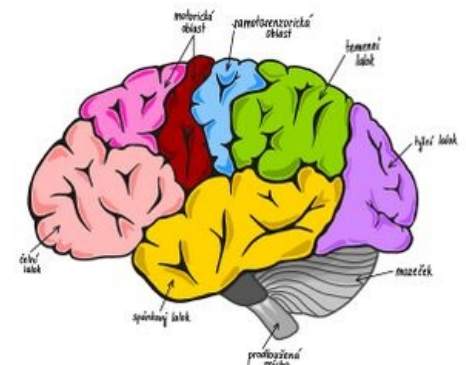
Tela choroidea ventriculi IV. není celistvá, obsahuje několik otvorů. Jsou to *apertura mediana ventriculi quarti* (foramen Magendi) a párové *aperturae laterales ventriculi quarti* (foramina Luschkae). Tyto otvory tvoří komunikaci mezi komorovým systémem a subarachnoideálním prostorem mozku a umožňují cirkulaci likvoru. Dorsální plocha prodloužené míchy je taktéž vyklenutá ve dva hrbolky – *tuberculum gracile et tuberculum cuneatum*. Obsahují stejnojmenná jádra, která jsou konečnou stanicí míšního *fasciculus gracilis* a *cuneatus*, které vedou hlavní senzitivní dráhy mozku. Dráhy se zde přepojují a pokračují dále do vyšších etáží mozku. Prostředkem oblongaty probíhá *canalis centralis*, který se kraniálně rozevívá do IV. komory mozkové. Z prodloužené míchy odstupují tyto hlavové nervy – IX, X, XI a XII.<sup>[1]</sup>

## Varolův most (*pons Varoli*)

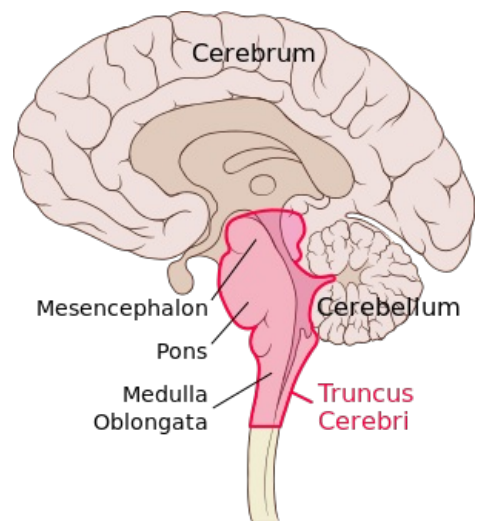
Varolův most je pokračováním medulla oblongata rostrálně od sulcus bulbopontinus. Tvoří oválné vyklenutí na ventrální straně mozkového kmene. Kraniálně přechází ve střední mozek. Ventrální strana mostu je hladká a vypouklá. Prostředkem vede sulcus basilaris, tvořený průběhem stejnojmenné arterie. Laterálně most volně přechází v *pedunculi cerebellares medii*, analogii pedunculi cerebellares inferiores prodloužené míchy. Stejně jako prodloužená mícha, má i most vztah k hlavovým nervům, které zde mají svá jádra. Z mostu odstupují nervy V, VI, VII a VIII.<sup>[2]</sup>

## Střední mozek (*mezencephalon*)

Střední mozek /mesencephalon/ je nejrostrálnější partie mozkového kmene, navazuje na most Varolův.



Mozek



Mozkový kmen

Spája rombencefalón s diencefalom. Meria na dĺžku asi 2cm. Prakticky celý je kryt hemisférami koncového mozku, patrná je len jeho ventrálna časť ako tzv. *crura cerebri* (partes anteriores pedunculi cerebri) – mohutné stvoly, obsahujúce biele hmoty. Stredným mozgom prebieha **aquaeductus mesencephali** (Sylvii) – úzký kanálik, vedúci mozkomšou mok, po odstupe z IV. komory.

Aquaeductus m. je lemovaný vrstvičkou sivej hmoty substantia grisea centralis.

Stredný mozok lze rozdeliť do niekoľkých častí – *tectum mesencephali* a *pedunculus cerebri* (ktorý sestáva z *tegmentum mesencephali* a *crura cerebri*).

Pedunculus cerebri je ventrálne od aquaeductus m.

**Crura cerebri** (partes anteriores pedunculi cerebri) – taktiež súčasť *pedunculus cerebri*. Sú laterálne a zanášajú sa pod tractus opticus do bázy mozgu.

Medzi oboma stvoly sa nachádza **fossa interpeduncularis**. Jej povrch je perforovaný priebehom rady ciev, preto sa nazýva **substantia perforata posterior** (interpeduncularis). Pozor, nepleť sa *substantia perforata anterior*, čo je súčasť koncového mozku!

Vo fossa interpeduncularis, mediálne od pedunculi vystupuje *n. oculomotorius III*.

Ventrálne od *fossa interpeduncularis* jsou *corpora mamillaria*, ktorá již patří k diencephalu. Ze stredného mozku odstupujú tyto hlavové nervy – III, IV (II zde prebiehá již jako dráha, nikoliv nervus opticus). Dále sem zasahují kraniální konce retikulární formace.

**Tectum**, česky *čtyřhrbolí*, leží dorsálně od aquaeductus mesencephali. Obsahuje dva páry hrbolků – *colliculi superiores et inferiores*.

Jsou zapojeny do zrakové a sluchové dráhy a pokračují jako **brachium colliculi superioris et inferioris** do **corpus geniculatum laterale a mediale** diencephala.

Kaudálně od *colliculi* vybíhají pedunculi cerebellares superiores, další ze série kmenomozečkových drah. Stejně jako u pedunculi cerebellares inferiores, i zde je rozepjato velum, přesněji velum medullare superius, tvořící kraniální část stropu IV. komory. Kraniálně od tecta se nachází area pretectalis, která již patří k diencephalu.

### Jadřá tectum mesencephali :

- prevažne senzitivne dráhy ( zrak a sluch )

**a) Nc. colliculi superioris** - vlákna zo sietnice oka aj motorické a somatosenzitivne

**b) Nc. colliculi inferioris** - sluchové kôrové centrum

**c) Nc. commissurae posterioris**

**d) Ncc. pretectales - nc. tractus optici**

**Tegmentum** (partes posteriores pedunculi cerebri) – ventrálne od tecta, súčasť *pedunculus cerebri*.

Hranica medzi crura a tegmentum tvorí *substantia nigra*.

**Substantia nigra** - pigment v perikaryách, vonkajšia časť smeruje ku crura a má sieťovitý vzhľad ( pars reticularis ) a vnútorná časť smeruje k tegmentum ( pars compacta ) produkuje **dopamín** .

Obsahuje radu dôležitých drah a jader. Na bočnej strane je viditeľné jemné vyvýšenie – trigonum lemnisci, kde prebieha *lemniscus medialis*.

### Jadřá tegmentum mesencephali :

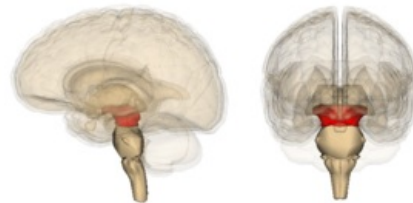- prevažne motorické dráhy

**a) Nc. ruber** - oválne, veľké, červenasté, medzi substantia nigra a aquaeductus, regulácia pohybov končatín

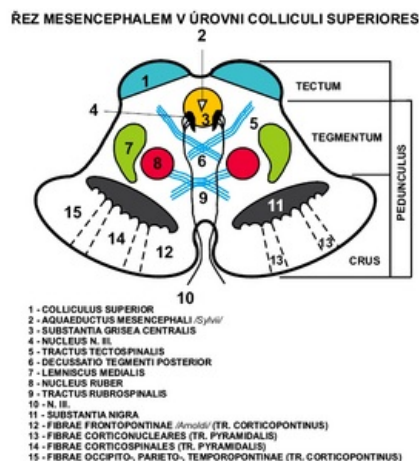**b) Nc. nervi oculomotorii** - pri aquaeductus, súbor viacerých jadier, vysiela somatomotorické vlákna do n. oculomotorius, ktoré inervujú 4 zo 6 okohybných svalov, riadi pohyby očnej guľe

**c) Nc. accessorius n. oculomotorii** - dorzálna od nc. nervi oculomotorii, visceromotorické parasimpatikové vlákna, m. ciliaris a sphincter pupillae, pohyby očnej guľe

**d) Nc. interstitialis Cajal** - malé, dorzálna od nc. nervi oculomotorii, súvisí so sivou hmotou substantia grisea centralis a s rostrálnou časťou formatio reticularis, súčasť fasciculus longitudinalis medialis



Lokalizace středního mozku



Řez středním mozkiem v úrovni colliculi superiores

e) **Nc. Darkševiči** - malé, vlákna z cerebella, kôry telencefala, vestibulárných jadier rombencefala

f) **Nc. nervi trochlearis** - malé, pri substantia grisea centralis, kaudálne od n. III, somatomotorické vlákna inervujú m. obliquus superior bulbi

g) **Nc. mesencephalicus nervi trigemini** - dlhé a štíhle, ide sem z rombencefala, laterálne od aquaeductus, senzitivne svalové a kĺbové receptory žuvacieho svalstva, artic. temporomandibularis a okohybné svaly

### Dráhy mesencephala :

- aferentné do ncc. collicules superiores zo sietnice oka, z miechy, rombencefala, zo zrakovej kôry

- do colliculi inferioris z ncc. cochleares

## Mozeček

**Mozeček** (*cerebellum*) je uložený v zadní jámě lebeční, dorzálně od prodloužené míchy (medulla oblongata) a pontu (mozkový kmen).

Zaoblený dorzálně vyklenutý útvar. Oblý, podélný, úzký střední pás, oddělený sagitálními vkleslinami od postranních částí = **vermis cerebelli** (mozečkový červ). **Hemisphaeria cerebelli**: 2 postranní, větší, symetricky postavené polokoule. Kraniální plocha plošší, styk se střešovitou duplikaturou tvrdé pleny mozkové (**tentorium cerebelli**). Dorzální a kaudální plochy vyklenuté; uloženy v jámách kosti týlní pod příčnými rameny eminentia cruciformis (fossae occipitales cerebellares). Mezi hemisféry mozečku zasahuje falx cerebri (od crista occipitalis interna).

Od mozkového kmene vnikají do mozečku 3 páry stvolů, **pedunculi cerebellares**:

- **Inferiores (corpora restiformia)** - spojují oblongatu s mozečkem; lemují kaudální část fossa rhomboidea.
- **Medii (pontini; brachia pontis)** - spojují pons s mozečkem; ohraničují fossa rhomboidea.
- **Superiores (brachia conjunctiva)** - spojují tegmentum mesencephali s mozečkem; ohraničují rostrální část fossa rhomboidea.

Všechny pedunculi obsahují dráhy jdoucí do mozečku a z mozečku. Mezi pedunculi cerebellares superiores rozepjato **velum medullare superius** (craniale) - přední část stropu IV. komory, vytažen ve vrchol zvaný fastigium.

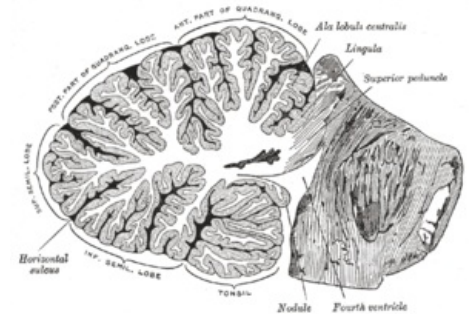
Na povrchu mozečku četné příčné brázdy - oddělují od sebe jednotlivé úseky na vermis i hemisférách = **fissurae cerebelli**. Největší a nejhlubší fissury oddělují 3 hl. úseky: **lobi cerebelli**. Menší fissury dále rozdělují tyto lobi na lobuli: symetricky uložené na hemisférách; odpovídají nepárovému úseku na vermis. Nejmenší fissury oddělují rovnoběžné proužky povrchu mozečku = **folia cerebelli**. Povrch kryt souvisle šedou hmotou: **cortex cerebelli**. Fissura prima - od středu na obě strany, fissura horizontalis - dorzální pól, fissura posterolateralis - odděluje nodulus a flocculus.

Uvnitř mozečku bílá hmota, **corpus medullare**. Vybíhá ve tvaru plotének jako laminae albae do folií mozečku. Na sagitálním řezu vermis tvoří stromkovitou kresbu (**arbor vitae**, strom života).

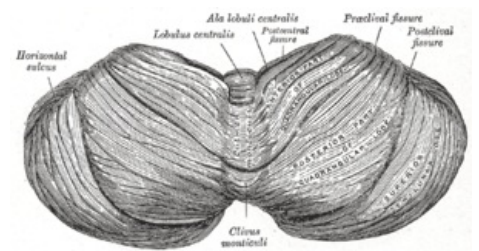
V bílé hmotě uloženy párové shluky šedé hmoty: **nuclei cerebelli**:

- **Ncl. dentatus** - největší z mozečkových jader. Dvě části: dorsomediální (paleocerebelární) s vlákny směřující do ncl. ruber a ventromediální (neocerebelární) s vlákny směřující do thalamu. Podoba pomačkaného váčku s otvorem ventromediálně proti mesencephalonu. Otvor váčku = hilum (hilus) nucleu dentati. Odtud dráha obsažená v pedunculus cerebellaris superior.
- **Ncl. emboliformis** - protažené drobné jádro, tvar krevní sraženiny. Uloženo sagitálně při hilu ncl. dentatus.
- **Ncl. globosus** - párově, uloženy mediálně od ncl. emboliformis. Z několika drobných kulovitých útvarů šedé hmoty.
- **Ncl. fastigii** - párově, uloženo nejmediálněji při fastigiu, blízko středové čáry.

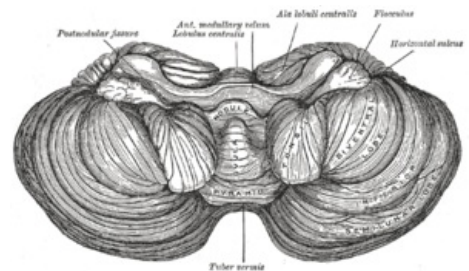
Ncll. emboliformis, globosus a fastigii eferentují do ncl. ruber, retikulárních jader, mesencephalonu, pontu a oblongaty. Všechna mozečková jádra východiskem drah vystupujících z mozečku - jimi mozeček zapojen do systému kontroly pohybů



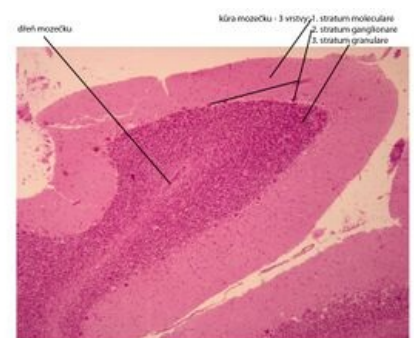Mozeček - sagitální řez



Mozeček - pohled shora



Spodina mozečku



Mozeček - histologický preparát



Jádra obsahují těla multipolárních neuronů, na kterých končí axony Purkyňových buněk.

## Morfologické členění mozečku

Dělí se transversálními rýhami ve 3 **laloky**. V každém laloku menšími rýhami odděleny lobuli (na vermis i hemisférách). Morfologické členění umožňuje topografickou orientaci na mozečku, neodpovídá však rozdělení vývojovému a funkčnímu.

### Popis útvarů

**Horní plocha** (od přední části po zadní)

**Vermis ( lobus cerebelli anterior )**

- Lingula cerebelli – 1 až několik folií opírajících se o velum medulare superius.
- Lobulus centralis – čtúhranná skupina folií v přední incisuře. ( fissura precentralis )
- Monticulus – větší část horní plochy vermis, pahrbkovitě vyklenutá; příčnou rýhou se dělí na **culmen a declive ( fissura prima )**
- Folium vermis – jediné folium u incisura cerebelli posterior

### Hemisféry

- Vinculum lingulae cerebelli – úzký bílý pásek.
- Ala lobuli centrales – trojhranná skupina folií v přední incisuře.
- Lobulus quadrangularis – rozdělen příčnou rýhou na pars sup. et inf. (pars inf. jinak též lobulus simplex).
- Lobulus semilunaris sup. – tvaru půlměsíce.

**Spodní plocha** (od horní plochy je oddělen fissurou horizontalis cerebelli)

**Vermis (lobus cerebelli posterior)**

- Tuber vermis – vyčnívá do incisura cerebelli post. (fissura horizontalis)
- Pyramis vermis – nejširší část červu ( fissura prepyramidalis )
- Uvula vermis – podlouhlá vyvýšenina z několika folií ( fissura secunda )
- Nodulus vermis – připojený na uvulu, spočívá na velum medullare inf.

### Hemisféry

- Lobulus semilunaris inf – připojuje se k němu lobulus gracilis.
- Lobulus biventer – vypouklý.
- Tonsila cerebelli – značně vypouklé skupinky podkovovitých folií.
- Flocculus – stopkatá skupinka folií s kadeřavým okrajem; na zadním okraji se připojuje rudimentární paraflocculus.

### Dělení útvarů dle vývojových vztahů

Vestibulární cerebellum – nejstarší část, podkladem vývoje jsou vestibulární dráhy. Skládá se z: flocculus, lingula a nodulus.

Spinální cerebellum – podkladem vývoje jsou spinocerebellární dráhy, rozděluje vestibulární cerebellum na část přední (lingua) a zadní (nodulus a flocculus). Skládá se vpředu: lobulus centralis, culmen, lobulus quadrangularis superior a vzadu: pyramis, uvula, paraflocculus.

Cerebrální cerebellum – vyvíjí se aferentací z kůry, skrz pontocerebellární dráhu. Vzniká uprostřed starších částí mozečku souhrnně označovaných jako palaeocerebellum. Sám se pak nazývá neocerebellum (seu lobus medius).

Rýhování mozečku se děje postupně.

Nejčasněji vzniká sulcus primarius (fissura prima). Ta oddělí část zvanou lobus anterior (rostralis). Patí sem lingua a přední část spinálního mozečku. Následující rýha - fissura praepyramidalis vymezuje lobus medius a lobus caudalis v oblasti vermis. Fissura nodulovularis - hranice mezi lobus caudalis a pars nodulofloccularis.

### Dělení zahrnující anatomické i vývojové charakteristiky

- Lobus rostralis (anterior) – přední rudiment vestibulárního mozečku a předního spinálního mozečku.
- Lobus medius – největší část, zahrnuje cerebrální mozeček.
- Lobus caudalis (posterior) – zadní spinální mozeček.
- Lobus nodulofloccularis – část vestibulárního mozečku nezahrnutý v lobus rostralis.

## Funkční zapojení mozečku

Přívodné dráhy cestou **pedunculi cerebellares** inferiores, medii, superiores do mozečkové kůry. Z mozečkové kůry výstup vláken, končí v mozečkových jádrech.

Vermis:	Hemisféry:	
Lingula	Vinculum lingulae	
Lobulus centralis	Ala lobuli centralis	Lobus anterior s. rostralis
Culmen monticuli	Lobulus quadrangul. sup.	
Fissura prima		
Declive monticuli	Lobulus quadrangul. inf.	Lobulus simplex
Folium vermis	Lobulus semilun. sup.	
Tuber vermis	Lobulus semilun. inf.	Lobus medius
Fissura praepyramidalis		
Pyramis	Lobulus biventer	
Uvula	Tonsilla	Lobus posterior s. caudalis
Fissura uvulonodularis		
Nodulus	Flocculus	Pars nodulofloccularis

Mozeček – Souhrn anatomickovývojového popisu

**Mozečková jádra** vysílají axony do šedých hmot **kmene** (hlavně do retikulární formace, ncl. ruber, do thalamu). Z šedých hmot kmene dráhy do **míchy**, které ovlivňují buňky, vysílající své axony jako motorická vlákna do kosterních svalů. Řídí a kontroluje pohybové aktivity a svalový tonus, kdy vermis se účastní koordinace svalstva trupu a hemisféry svalstva stejnostraných končetin. <sup>[3]</sup>

## Mozečkové dráhy

Aferentní dráhy směřují převážně do kůry mozečku. Eferentace začíná Purkyňovými buňkami (1. neuron) a pokračuje po přepojení v mozečkových jádrech (2. neuron) v centrifugální dráhy jdoucí mimo mozeček.

**Vestibulocerebellum** - lobus flocculonodularis a lingula vermis jsou spojené s vestibulárními jádry rombencefala, z ncc. vestibulares a ncc. colliculi superiores a zrakové korové oblasti, udržení rovnováhy těla, prostorová orientace.

**Spinocerebellum** - lobus cerebelli posterior, anterior kromě rostrálního úseku linguly se spojuje s míchou, af. vlákna jdou z n. trigeminus, sluchových a zrakových struktur CNS a ef. jdou k motorickým jádrům mozku kmene, funkcí je koordinování motoriky a odpovídá na proprioceptivní informace.

**Cerebrocerebellum** - přes nuclei pontis spojená s mozkovou kůrou, af. vlákna z mozkové kůry přes ncc. pontis, ef. jsou do motorického thalamu ( ncl. ventralis anterior a lateralis ) a do mozkové kůry, funkcí je koordinace a načasování pohybů svalů.

A) Dráhy partis nodulofloccularis:

- Aferentace z ncll. vestibulares jakožto tr. vestibulocerebellares.
- Eferentace směřuje do Deitersova jádra, dle svého počátku jako tr. nodulovestibularis a flocculovestibularis. Z ncl. fastigii jde samostatněji tr. fastigiovestibularis (Russelův svazek) podél pedunculus cerebellaris inf. do jádra Deitersova.

B) Dráhy lobi rostralis et lobi caudalis

Aferentní dráhy:

- *Tr. spinocerebellaris post.:* Jádro Stilling-Clarkovo - pedunculus cerebellaris inf. - kůra mozečku (a mozečková jádra).
- *Tr. spinocerebellaris ant. (Gowersi):* křížení v míše - postranní míšní provazce (ventrálně od tr. spinocerebellaris post) - přes pedunculi cerebellares superiores do mozečku.
- *Tr. bulbocerebellares:* z jader zadních provazců míšních - nezkříženě jako fibrae arcuatae externae dorsales nebo zkříženě jako fibrae arcuatae externae ventrales a fibrae arcuatae internae - přes pedunculus cerebellaris inf.
- *Tr. nucleocerebellares:* z jader sensitivních hlavových nervů.
- *Tr. olivocerebellares:* z hlavní olivy (starší části) a vedlejší olivy.
- *Tr. tectocerebellaris:* z šedé hmoty pod colliculi superiores - velum medullare superius - kůra vermis superior.
- *Tr. reticulocerebellaris:* z jader laterálních jader RF - pedunculus cerebellaris inf. - vermis - do stejnostrané hemisféry.
- *Tr. rubrocerebellaris:* po zkřížení tr. rubrospinalis odbočuje do - pedunculus cerebellaris sup.

Eferentní dráhy:

- *Tr. cerebellotegmentalis (dentatotegmentalis):* z mozečkových jader (hlavně ncl. dentatus) - pedunculus cerebellaris sup. - jádra FR pontu a mesencephalu.
- *Tr. cerebellorubralis (dentatorubralis):* přes pedunculi cerebelli sup. do ncl. ruber (dále pak pomocí tr. rubrospinalis a rubroolivaris k olivě).
- *Tr. cerebelloolivaris:* přes pedunculi cerebelli inf. - kontralaterálně do hlavní olivy (starší části) a vedlejší olivy.
- *Tr. cerebellotectalis:* přes pedunculi cerebelli sup.
- *Tr. cerebellothalamicus (embolothalamicus):* přes centrální jádra thalamu do striata.

C) Dráhy lobi medii

Aferentní dráhy:

- *Tr. pontocerebellares:* z ncll. pontis, kde se kříží - pedunculi cerebelli medii - kůra mozečku; dráha je pokračováním dráhy kortikopontové (tr. frontopontinus et tr. occipitotemporopontinus) a zkříženě spojuje hemisféry předního mozku a mozečku.
- *Tr. olivocerebellares:* jako u drah lobi rostralis et caudalis avšak pochází z neoolivy (mladší část ncl. olivaris).
- *Tr. corticocerebellares:* z motorické oblasti frontálního laloku - pedunculi cerebelli inf. - do stejnostranné hemisféry mozečku.

Eferentní dráhy:

- *Tr. cerebellorubrales:* vedení jako u stejnojmenné dráhy z předešlé skupiny drah.
- *Tr. cerebrothalamici:* z ncl. dentatus do ventrolaterálních jader thalamu (dále jako tr. thalamocorticalis do areí 4 a 6).

## Diencephalon

*Diencephalon* neboli **mezimozek** se skládá z pěti funkčně i morfologicky odlišných částí. Dorsoventrálně to jsou: *epithalamus, thalamus, metathalamus, subthalamus* a *hypothalamus*.

# Anatomie

Mezimozek navazuje na horní konec mozkového kmene. Je uložen **mezi hemisférami koncového mozku**, proto není dobře viditelný. Jediná viditelná struktura leží na ventrálním povrchu mozku a tou je **hypothalamus**. Zadní hranici tvoří horní konec *fossa interpeduncularis*, respektive dva hrbolky, *corpora mamillaria*. Končí v oblasti *chiasma opticum*.

*Diencephalon* vzniká dalším vývojem z **předního mozkového váčku** (*prosencephalon*), v němž je patrné **původní rozdělení na alární a bazální ploténku**. Z alárních plotének vzniká *thalamus* (**senzitivní struktura**) a z bazálních *hypothalamus* (**visceromotorická struktura**).

## Popis

Nejnápadnější částí mezimozku jsou dvě vyklenutí, což jsou *thalami*, které tvoří laterální stěny **III. mozkové komory**. Dále z thalamů vybíhá vazivová *tela choroidea ventriculi tertii*, která vytváří strop III. mozkové komory. Místo úponu *tela choroidea* se nazývá *taenia thalami*. *Diencephalon* obsahuje **III. mozkovou komoru**, která je pokračováním *aqueductus mesencephali*, vedoucího ze **IV. mozkové komory**. Dále ústí do *foramina interventricularia*, kterými se dostává do **postranních mozkových komor** (mezi hemisférami koncového mozku).

Mediální stěna diencephala (boční stěny III. mozkové komory) je rozdělena párovou rýhou – *sulcus hypothalamicus* (odpovídá *sulcus limitans* neurální trubice). Tato struktura rozděluje diencephalon na **dorsální a ventrální část**. Do dorsální části řadíme *thalamus*, *metathalamus* a *epithalamus*, které jsou převážně **senzitivní**. Do ventrální části řadíme *subthalamus* a *hypothalamus*, jejichž funkce jsou především **motorické**.

## Epithalamus

Dorsokaudální část diencephala, kterou tvoří **habenulární jádra** a corpus pineale. Habenulární jádra jsou obsažena v *trigonum habenulae*, které je vytvořeno rozšířením svazku vláken bílé hmoty (*stria medullaris thalami*). Obě trigona dohromady tvoří **habenulu**, uvnitř které dochází ke **zkřížení vláken stria medullaris thalami**. V místě zkřížení vybíhá z epithalamu *corpus pineale* (**epifýza**).

### Jádra

Uvnitř habenul se vyskytují **habenulární jádra** (*nucleus habenularis medialis et lateralis*). Jejich činnost je **somatomotorická a visceromotorická**, umožňuje reakce čichové a limbické vzruchy. Habenula je funkční součástí limbického systému.

### Dráhy

**Commissura posterior** spojuje zadní jádra thalamu, *colliculi superiores* a **pretektální jádra** obou stran. Obsahuje vlákna vystupující z *ncl. interstitialis*, z *ncl. Darkševiči*, z *pretektálních jader* a část **habenulotektálních vláken**.

## Thalamus

Párová část diencephala, **oválného tvaru**. **Přední část** se zužuje do *tuberculum anterius* a **zadní zaoblená část** se nazývá *pulvinar*. Obě části thalamu jsou k sobě spojeny prostřednictvím *adhesio interthalamica*.

 [Podrobnější informace naleznete na stránce Thalamus.](#)

## Metathalamus

Okcipitálně navazuje na thalamus. Je složen z *corpus geniculatum laterale*, které je uloženo pod pulvinarem a *mediale*. Metathalamus je zapojen do **zrakových a sluchových drah**, signály přijímá z **mesencephala**.

### Jádra

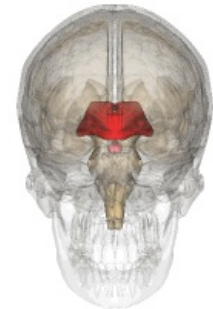
*Ncl. corporis geniculati lateralis* patří k **dráze zrakové** a *ncl. corporis geniculati medialis* se řadí k **dráze sluchové**.

 [Podrobnější informace naleznete na stránce Zraková dráha.](#)

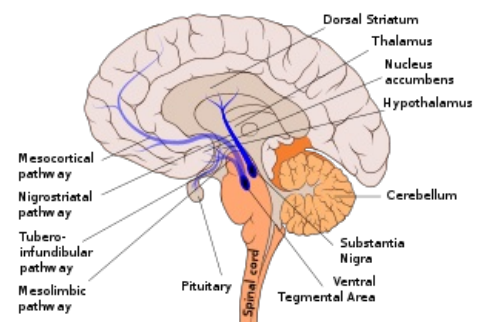
 [Podrobnější informace naleznete na stránce Sluchová dráha.](#)

## Subthalamus

Leží ventrálně od *thalamu* a laterálně od *hypothalamu*.



Diencephalon



Popis mozku

 Podrobnejšie informácie naleznete na stránke Subthalamus.

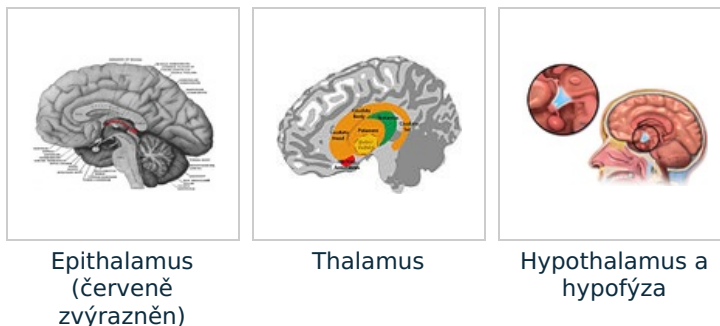
## Hypothalamus

Objemove malá časť diencephala uložená **pod thalamem**. Rostrálne dosahuje až k *lamina terminalis* a kaudálne k zadnému okraju *corpora mamillaria*. Leží laterálne od *III. mozgové komory* a mediálne od *capsula interna*. Na spodine hypothalamu sa nachádza výbežek *infundibulum* prechádzajúci ve stopku, na ktoré je zaväšená **hypofýza** (*glandula pituitaria*).

*Hypothalamus* slouží ako **nejvyšší centrum visceromotoriky** v tele. Dále je centrom činnosti **autonomního nervového systému**. Jeho funkcií je i činnosť **endokrinná**.

 Podrobnejšie informácie naleznete na stránke Hypothalamus.

 Podrobnejšie informácie naleznete na stránke Hypofýza.



## Telencephalon

U človeka tvorí najväčšiu časť **koncový mozok** (*telencephalon*). Je pokryt mozgovými rýhami (*sulci cerebrales*) a závitmi (*gyri cerebrales*). Väčšie rýhy oddelujú 5 telencephalických laloků:

- **frontálny** (čelný);
- **parietálny** (temenný);
- **okcipitálny** (tylný);
- **temporálny** (spánkový);
- **insulárny**.

## Cortex cereberalis

*Telencephalon* je pokryt mozgovou kôrou. Zvrásnenie umožňuje niekoľikanásobné zväčšenie plochy **cerebrálneho kortexu**. Zjednodušene lze říci, že mozgová kôra je spoluzodpovedná za vedomie, hraje podstatnú úlohu ve vnímaní, myšlení, paměti, duševních schopnostech, v zahájení volných pohybů. Sídla některých těchto funkcí jsou známa, např. centrum řeči, zrakové centrum aj.

## Biela hmota telencephala

- substantia alba vyplňa vnútorné priestory medzi jadrami a bočnými komorami pod kôrou

- tvoria ju axóny a dendrity s gliovými bunkami, cievami a inými časťami nervovej sústavy. čo nazývame ako **neuropil**

-nervové vlákna bielej hmoty delíme na 3 skupiny :

- **Asociačné vlákna** - spájajú navzájom rôzne miesta tej istej hemisféry

a) *krátke* - *fibrae arcuatae cerebri* - spájajú závit

b) *dlhé* - spájajú rôzne laloky tej istej hemisféry, napr. longitudinálne spredu dozadu prebieha zväzok vlákien pod kôrou *gyrus cinguli* - **cingulum** , spája frontálny, okcipitálny a temporálny lalok, potom **fasciculus longitudinalis superior, fasciculus longitudinalis inferior a fasciculus uncinatus** - spája frontálny s temporálnym lalokom, **fasciculi occipitales verticales**

- **Komisurálne dráhy** - vlákna, ktoré prebiehajú naprieč a spájajú medzi sebou identické aj rôzne miesta pravej a ľavej hemisféry

a) commissura anterior - v prednej stene 3. komory pri lamina terminalis, vlákna spájajú temporálne laloky a oblasti čuchovej kôry

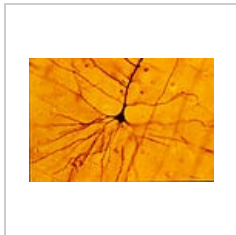
b) commissura hippocampi - spája pravý a ľavý gyrus parahippocampalis

*corpus callosum* - najmohutnejšia komisúra telencefala, začína od lamina terminalis ako **rostrum**, pokračuje predným ohybom **genu** do horizontálnej časti **truncus** a rozširuje sa na konci ako splenium, na horizontálnom reze vidno fibrae corporis callosi, ktoré tvoria taký prehnutý tvar **forceps minor a major** vzadu

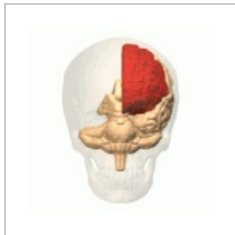- **Projekčné vlákna** - dlhé, do kôry prinášajú informácie z nižších častí CNS alebo vedú povely do nižších častí

- významné sú na úrovni **capsula interna** - mediálne od nucleus lentiformis, má crus anterius, genu capsulae internae a crus posterius

 Podrobnejší informácie naleznete na stránce *Mozková kôra*.



Pyramidová buňka  
mozkové kôry



Frontálny lalok  
telencefalonu

## Odkazy

### Související články

- Centrální nervový systém
- Obaly mozku
- Komorový systém mozku
- Vývoj mozku

### Externí odkazy

- JANČÁLEK, Radim a Petr DUBOVÝ. *Základy neurověd v zubním lékařství* [online]. MEFANET, ©2011. Poslední revize 27.10.2011, [cit. 26.11.2011]. <<http://portal.med.muni.cz/clanek-560-zaklady-neuroved-v-zubnim-lekarstvi.html>>.
- Mozek (česká wikipedie)
- Brain (anglická wikipedie)

### Zdroj

- VOKURKA, Martin. *Velký lékařský slovník*. 7. vydání. Praha : Maxdorf, 2007. ISBN 978-80-7345-130-1.
- Flash animace – e-learning 1. LF UK Praha

### Reference

1. ČIHÁK, Radomír. *Anatomie III*. 2., upr. a dopl. vydání. Praha : Grada Publishing, spol. s. r. o., 2004. 673 s. ISBN 80-247-1132-X.
2. ČIHÁK, Radomír a Miloš GRIM. *Anatomie*. 2. upr. a dopl. vydání. Praha : Grada Publishing, 2004. 673 s. sv. 3. ISBN 80-247-1132-X.
3. ČIHÁK, Radomír. *Anatomie 3*. 2. vydání. Praha : Grada, 2002. 516 s. ISBN 80-7169-970-5.