

# Mozek (preparát)



## Článek byl označen za rozpracovaný,

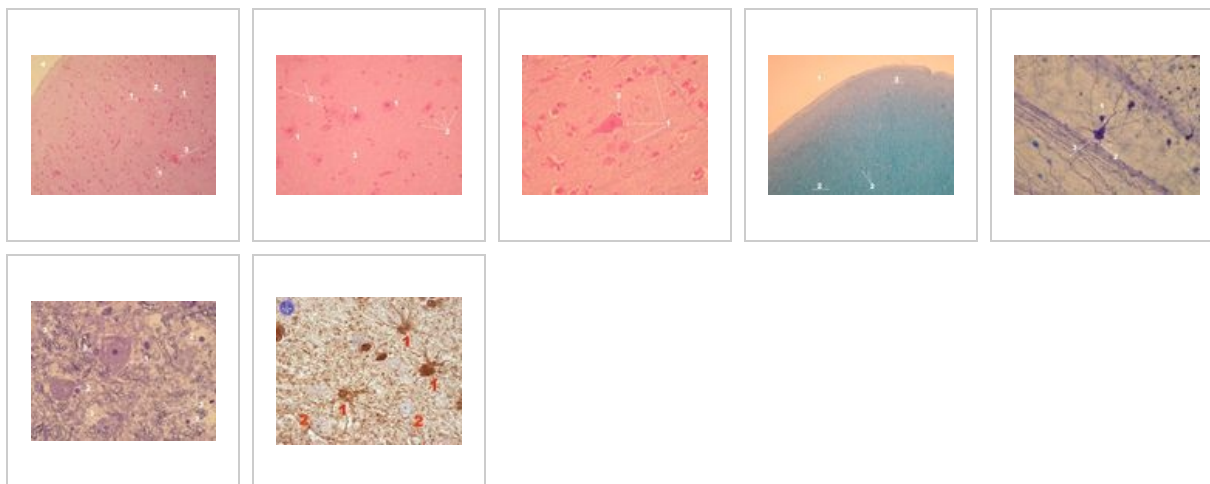
od jeho poslední editace však již uplynulo více než 30 dní

Chcete-li jej upravit, pokuste se nejprve vyhledat autora v historii ([https://www.wikiskripta.eu/index.php?title=Mozek\\_\(prepar%C3%A1t\)&action=history](https://www.wikiskripta.eu/index.php?title=Mozek_(prepar%C3%A1t)&action=history)) a kontaktovat jej. Podívejte se také do diskuse ([https://www.wikiskripta.eu/w/Diskuse:Mozek\\_\(prepar%C3%A1t\)](https://www.wikiskripta.eu/w/Diskuse:Mozek_(prepar%C3%A1t))).

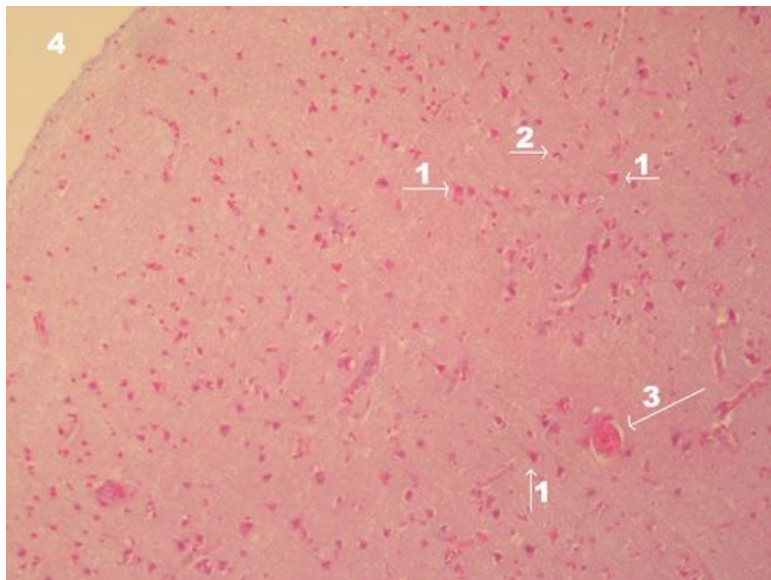
Pokud vše nasvědčuje tomu, že původní autor nebude v editacích v nejbližší době pokračovat, odstraňte šablonu {{Pracuje se}} a stránku .

Stránka byla naposledy aktualizována ve středu 29. června 2022 v 21:57.

## Přehled



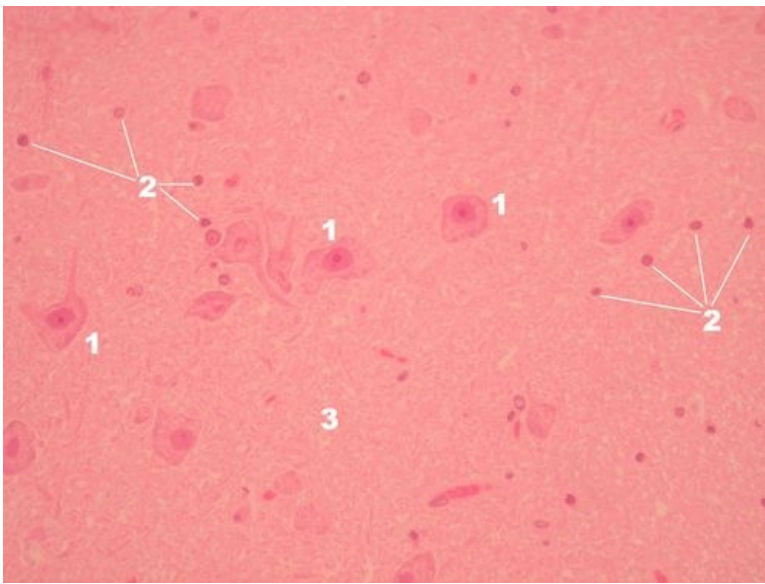
## Preparát 1



Název: **Mozek - přehled (HE)**

Popis: 1 – pyramidová buňka kůry mozku, 2 – malá jádra patří buď interneuronům (světlá chromatická) nebo gliovým buňkám (hrudkovitý chromatin), 3 – céva, 4 – piální povrch mozkové kůry

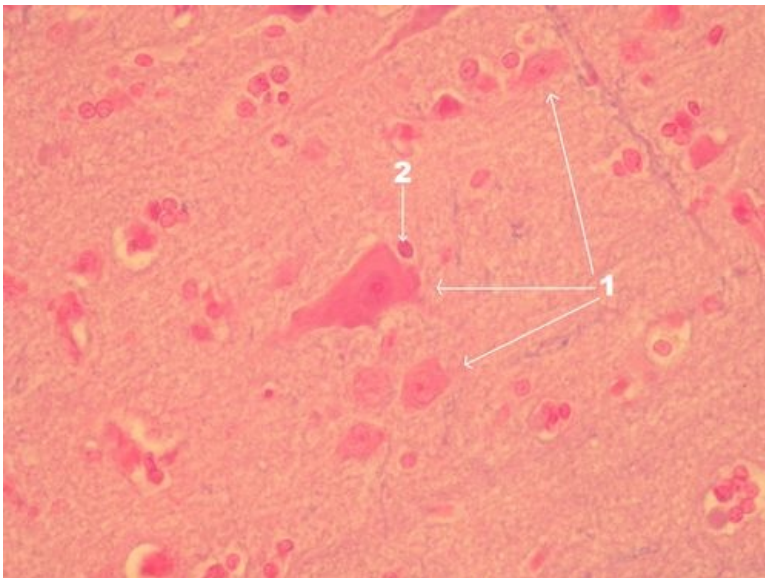
## Preparát 2



Název: **Mozek - detail kůry (HE)**

Popis: 1 – perikarya neuronů, 2 – jádra interneuronů nebo gliových buněk, 3 – neuropil – okrsky v šedé hmotě bohatá na výběžky a synapse a chudá na perikarya neuronů

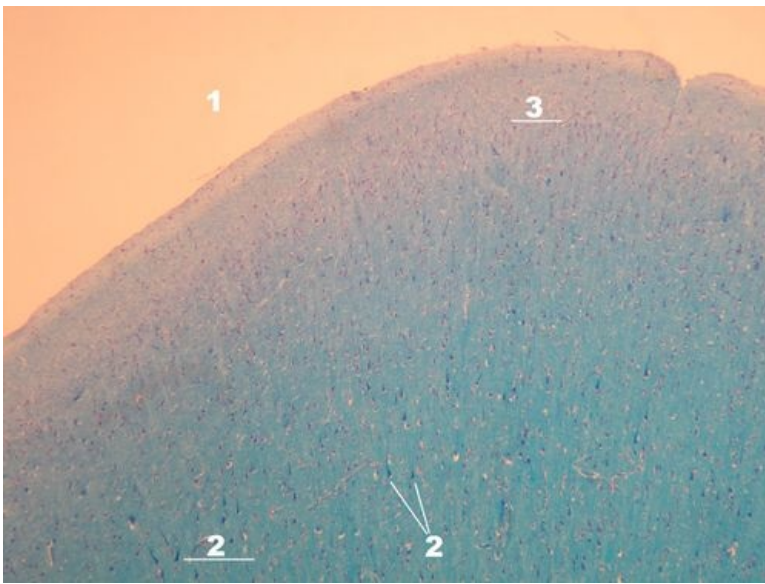
### Preparát 3



Název: **Mozek - detail kůry (HE)**

Popis: 1 – neurony, uprostřed pyramidová buňka, 2 – gliová buňka nebo interneuron

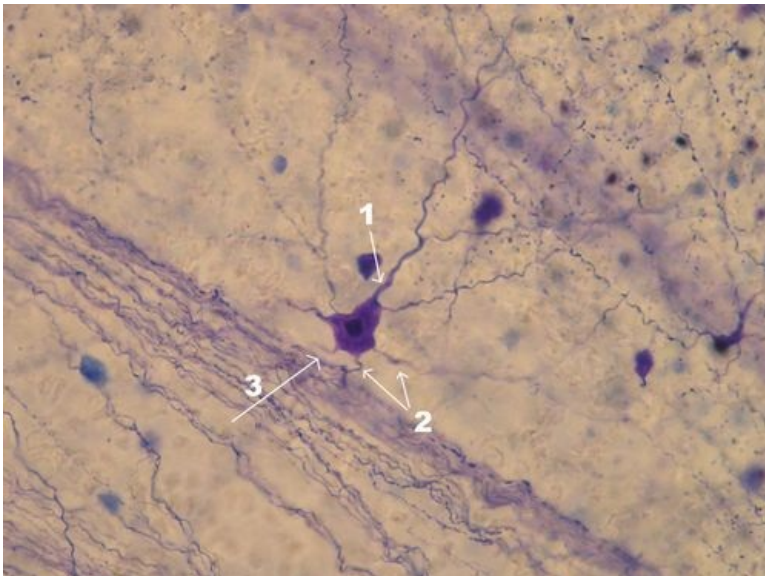
### Preparát 4



Název: **Mozek - kůra přehled (Luxol fast blue)**

Popis: 1 – piální povrch mozkové kůry, 2 – pyramidové buňky, 3 - céva

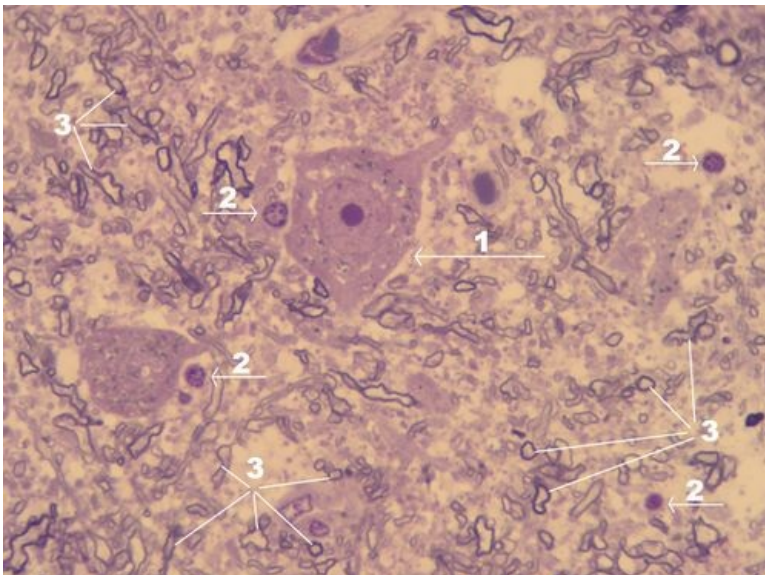
## Preparát 5



Název: **Kůra mozku - detail na pyramidovou buňku (modř, violet ???)**

Popis: 1 – apikální dendrit a jeho větvení, 2 – bazální dendrity, 3 – odstup axonu z baze pyramidové buňky

## Preparát 6

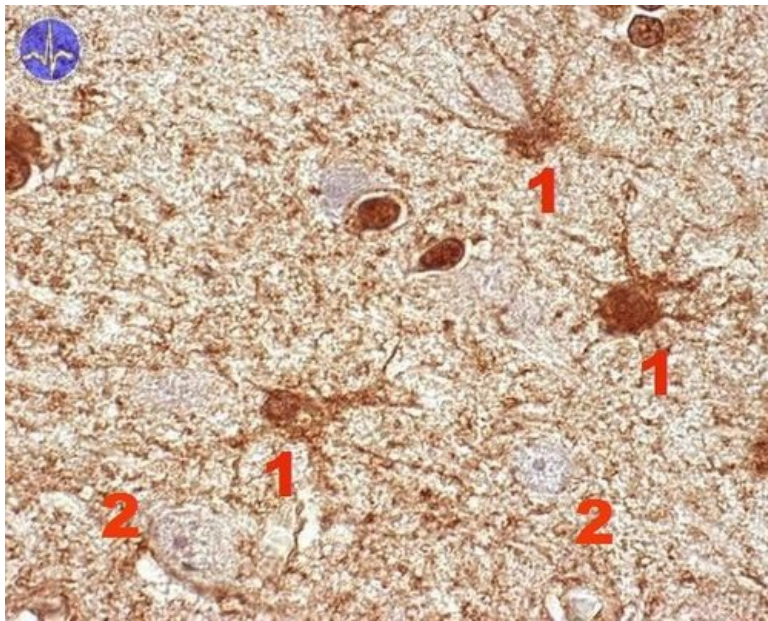




Název: **Mozek - pyramidová buňka (luxol fast blue)**

Popis: 1 – neuron multipolární, pyramidová buňka, 2 – jádra patřící gliovým buňkám, 3 – myelinové pochvy myelinizovaných axonů

## Preparát 7



Název: **Mozek - astrocyty (imunohistochemický průkaz)**

Popis: 1 – astrocyt, 2 – bledé (neobarvené) jádro neuronu

## Nervová tkáň

- Mozek (preparát)
- Mozeček (preparát)
- Mícha (preparát)
- Autonomní ganglion (preparát)
- Periferní nerv (preparát)

## Odkazy

- Modul Buněčné základy medicíny (3. LF UK)

## Studijní materiály k preparátu

- Mozek