

Musculus anconeus

Musculus anconeus je malý kosterní sval, který bychom hledali na zadní ploše loketního pouzdra. Svalové snopce m. anconeus probíhají stejným směrem jako *caput medialis musculi tricipitis brachii*. Jsou tak vlastně přímým pokračováním tricepsu. Příslušnost k *musculus triceps brachii* vyplývá i ze stejné inervace. Můžeme tedy hovořit o **čtvrté hlavě tricepsu**.

Začátek:

- *epicondylus lateralis humeri*

Úpon:

- distálně od *olecranon ulnae* (čtvrtá hlava tricepsu)

Inervace:

- *nervus radialis*

Funkce:

- extenze v předloktí
- hluboké snopce brání uskřínutí kloubního pouzdra při extenzi v *articulatio cubiti*

Cévní zásobení:

- *a. collateralis radialis*
- *a. collateralis ulnaris*

Odkazy

Související články

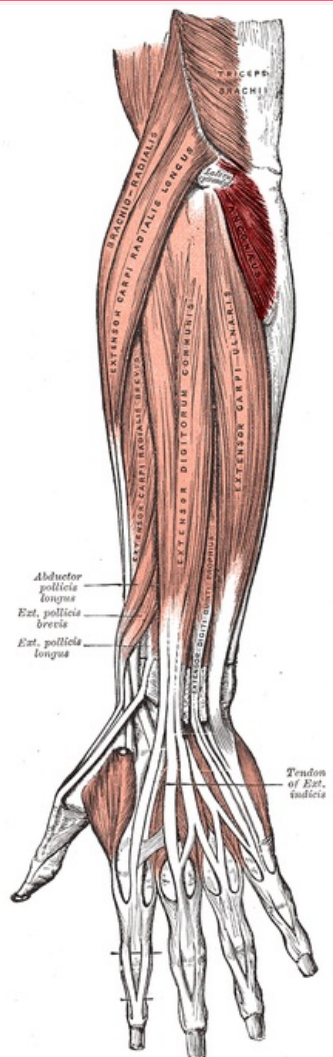
- Svaly horní končetiny
- Nervy horní končetiny

Použitá literatura

- GRIM, Miloš a Rastislav DRUGA, et al. *Základy anatomie 1. obecná anatomie a pohybový systém*. 1. vydání. Praha : Koedice GALÉN - KAROLINUM, 2006. ISBN 978-80-7262-112-5.
- HOLEK, Martin. *Anatomie končetin pro zimní pitevnu [elektronický zdroj] : (neprodejná skripta pro studenty prvního ročníku 3. LF UK)*. 1. vydání. Praha : Univerzita Karlova, 3. Lékařská fakulta, 2009. ISBN 978-80-254-3223-5.

musculus anconeus

loketní sval



Svaly předloktí, zvýrazněn m. anconeus

| | |
|-----------------|--|
| TA | A04.6.02.023 (https://i.faa.unifr.ch/Public/EntryPage/TA98%20Tree/Entity%20TA98%20EN/04.6.02.023%20Entity%20TA98%20EN.htm) |
| Funkce | extenze v loketním kloubu |
| Inervace | n. radialis |
| Začátek | epicondylus lateralis humeri |
| Průběh | stejný směr jako caput medialis musculi tricipitis brachii |
| Úpon | distálně od olecranon ulnae |