

Musculus auricularis anterior

Začátek: temporální fascie.

Úpon: auricula (spina helices).

Inervace: n. facialis.

Funkce:

- pohybuje boltcem vpřed a nahoru;
- u člověka rudimentární; nemá funkční význam.

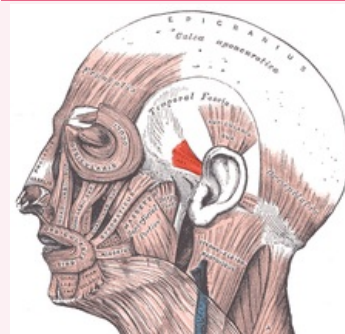
Odkazy

Použitá literatura

- ČIHÁK, Radomír. *Anatomie 1*. 2. vydání. Praha : Grada, 2001. 497 s. ISBN 80-7169-970-5.
- HUDÁK, Radovan a David KACHLÍK, et al. *Memorix anatomie*. 2. vydání. Praha : Triton, 2013. ISBN 978-80-7387-712-5.

musculus auricularis anterior

přední boltcový sval



musculus auricularis anterior

TA A04.1.03.020 (<https://i.faa.unifr.ch/Public/EntryPage/TA98%20Tree/Entity%20TA98%20EN/04.1.03.020%20Entity%20TA98%20EN.htm>)

Funkce pohybuje boltcem vpřed a nahoru

Inervace n. facialis

Začátek temporální fascie

Úpon auricula (spina helices)