

Musculus digastricus

Začátek:

- *venter posterior* – incisura mastoidea ossis temporalis,

Úpon:

- *venter anterior* – fossa digastrica mandibulae.

Průběh: Venter anterior a posterior v sebe přechází přes šlachy, která je vazivovým poutkem přichycena ke corpus ossis hyoidei. Tato šlacha proráží úpon musculus stylohyoideus.

Inervace: r. digastricus (n. facialis) pro *venter posterior*, n. mylohyoideus (n. mandibularis) pro *venter anterior*.

Funkce: deprime mandibuly při fixované jazylce, elevace jazylky při fixované mandibule.

Původ: venter anterior – první branchiální oblouk (jeho processus mandibularis), venter posterior – druhý (hyoidní) branchiální oblouk.

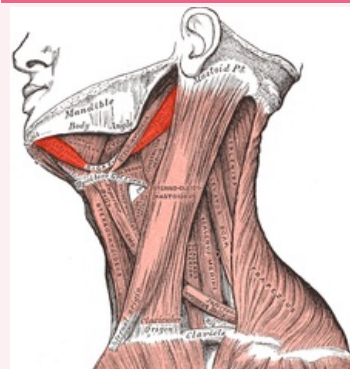
Odkazy

Použitá literatura

- ČIHÁK, Radomír. *Anatomie 1*. 2. vydání. Praha : Grada, 2001. 497 s. ISBN 80-7169-970-5.
- ANATOMICKÝ ÚSTAV 3.LF,. *Svalové tabulky* [online]. [cit. 2012-02-27]. <<http://katalog.lf3.cuni.cz/svaly/kategorie/355/sval/1207>>.

musculus digastricus

sval dvojhlavý



musculus digastricus

TA	A04.2.03.002 (https://ifaa.unifr.ch/Public/EntryPage/TA98%20Tree/Entity%20TA98%20EN/04.2.03.002%20Entity%20TA98%20EN.htm)
Funkce	deprime mandibuly při fixované jazylce, elevace jazylky při fixované mandibule
Inervace	r. digastricus n. facialis, n. mylohyoideus
Začátek	<i>venter posterior</i> – incisura mastoidea ossis temporalis
Průběh	bříška v sebe přechází šlachou, která je vazivovým poutkem přichycena ke corpus ossis hyoidei
Úpon	<i>venter anterior</i> – fossa digastrica mandibulae