

# Musculus extensor digitorum brevis

**Začátek:** hřbetní strana calcaneu, přilehlé vazy tarzu.

**Úpon:** dorzální aponeuróza 2.-4. prstu.

**Inervace:** nervus fibularis profundus (L<sub>4</sub>-S<sub>1</sub>).

**Funkce:** extenze MP a IP kloubů 2.-4. prstu.

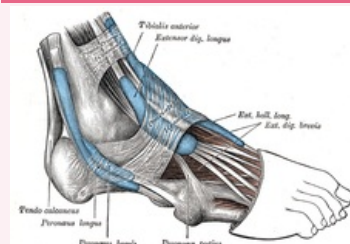
## Odkazy

### Použitá literatura

- ČIHÁK, Radomír. *Anatomie 1*. 2. vydání. Praha : Grada, 2001. 497 s. ISBN 80-7169-970-5.
- VIGUÉ, Jordi. *Atlas lidského těla*. 3. vydání. Čestlice : Rebo, 2007. ISBN 978-80-7234-881-7.

### musculus extensor digitorum brevis

krátký natahovač prstů



*musculus extensor digitorum brevis*

**TA** A04.7.02.055 (<https://i.faa.unifr.ch/Public/EntryPage/TA98%20Tree/Entity%20TA98%20EN/04.7.02.055%20Entity%20TA98%20EN.htm>)

**Funkce** extenze MP a IP kloubů 2.-4. prstu

**Inervace** nervus fibularis profundus

**Začátek** hřbetní strana calcaneu, přilehlé vazy tarzu

**Úpon** dorzální aponeuróza 2.-4. prstu