

Musculus extensor digitorum longus

Začátek: condylus lateralis tibiae, fibula, membrana interossea cruris.

Úpon: dorzální aponeuróza (2.–5. prstu), baze malíkového metatarsu.

Inervace: n. fibularis profundus (L₄–S₁).

Funkce: pronace, dorzální flexe nohy, extenze prstů.

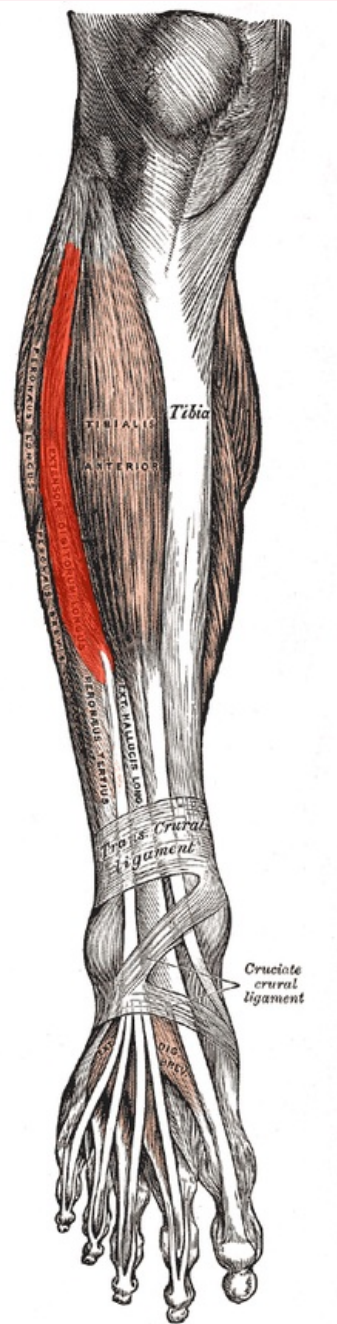
Odkazy

Použitá literatura

- ČIHÁK, Radomír a Miloš GRIM. *Anatomie*. 2., uprav. a dopl. vydání. Praha : Grada Publishing, 2002. 470 s. sv. 1. ISBN 80-7169-970-5.
- VIGUÉ, Jordi. *Atlas lidského těla*. 3. vydání. Čestlice : Rebo, 2007. ISBN 978-80-7234-881-7.

musculus extensor digitorum longus

dlouhý natahovač prstů



svaly bérce

TA	A04.7.02.038 (http://ifaa.unifr.ch/Public/EntryPage/TA98%20Tree/Entity%20TA98%20EN/04.7.02.038%20Entity%20TA98%20EN.htm)
Funkce	pronace, dorzální flexe nohy, extenze prstů
Inervace	n. fibularis profundus
Začátek	condylus lateralis

Úpon

tibiae, fibula,
membrana
interossea cruris
dorzální
aponeuróza (2.–5.
prstu), baze
malíkového
metatarsu

Antagonista

musculus flexor
digitorum longus