

# Musculus extensor hallucis longus

**Začátek:** mediální plocha fibuly, membrana interossea cruris.

**Úpon:** distální článek palce.

**Inervace:** n. fibularis profundus (L<sub>4</sub>–S<sub>1</sub>).

**Funkce:** extenze palce, dorzální flexe nohy.

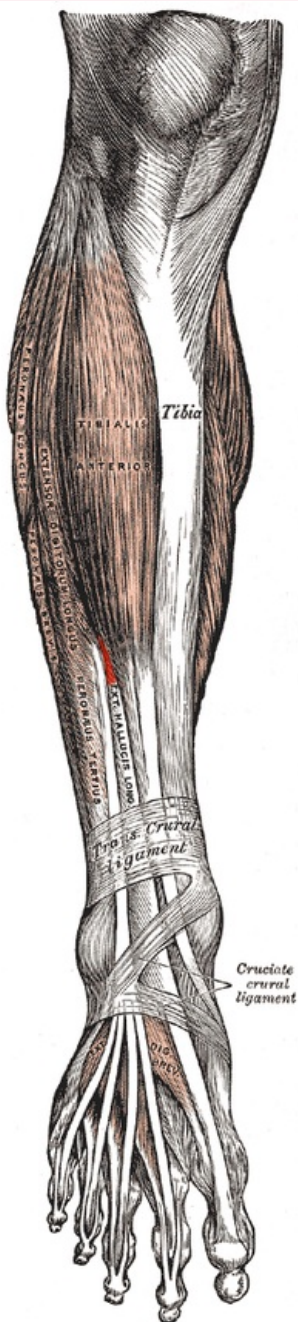
## Odkazy

### Použitá literatura

- ČIHÁK, Radomír a Miloš GRIM. *Anatomie*. 2., uprav. a dopl. vydání. Praha : Grada Publishing, 2002. 470 s. sv. 1. ISBN 80-7169-970-5.
- VIGUÉ, Jordi. *Atlas lidského těla*. 3. vydání. Čestlice : Rebo, 2007. ISBN 978-80-7234-881-7.

### musculus extensor hallucis longus

dlouhý natahovač palce



*m. extensor hallucis longus*

|                 |  |
|-----------------|--|
| <b>TA</b>       | A04.7.02.040 ( <a href="http://ifaa.unifr.ch/Public/EntryPage/TA98%20Tree/Entity%20TA98%20EN/04.7.02.040%20Entity%20TA98%20EN.htm">http://ifaa.unifr.ch/Public/EntryPage/TA98%20Tree/Entity%20TA98%20EN/04.7.02.040%20Entity%20TA98%20EN.htm</a> ) |
| <b>Funkce</b>   | extenze palce,<br>dorzální flexe nohy  |
| <b>Inervace</b> | n. fibularis profundus   |
| <b>Začátek</b>  | mediální plocha fibuly, membrana   |

**Úpon**

interossea cruris  
distální článek  
palce

**Antagonista**

musculus flexor  
hallucis longus