

# Musculus fibularis brevis

**Začátek:** dolní plocha fibuly

**Úpon:** tuberositas metatarsi quinti

**Inervace:** n. fibularis superficialis

**Funkce:** pronace, abdukce, plantární flexe

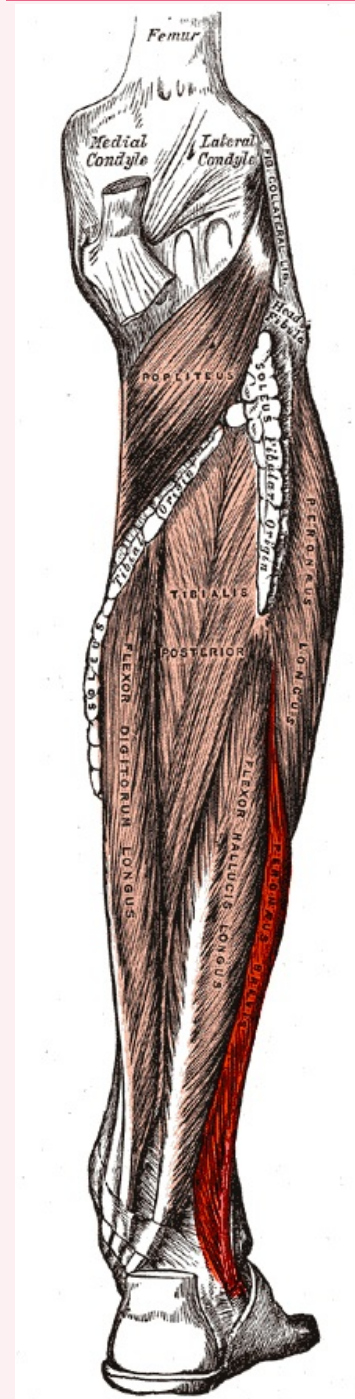
## Odkazy

### Použitá literatura

- ČIHÁK, Radomír. *Anatomie 1*. 2. vydání. Praha : Grada, 2001. 497 s. ISBN 80-7169-970-5.
- VIGUÉ, Jordi. *Atlas lidského těla*. 3. vydání. Čestlice : Rebo, 2007. ISBN 978-80-7234-881-7.

## musculus fibularis brevis

krátký sval lýtkový



*musculus fibularis brevis*

**TA** A04.7.02.042 (<https://i.faa.unifr.ch/Public/EntryPage/TA98%20Tree/Entity%20TA98%20EN/04.7.02.042%20Entity%20TA98%20EN.htm>)

**Funkce** pronace, abdukce, plantární flexe

**Inervace** n. fibularis superficialis

**Začátek** dolní plocha fibuly

**Úpon** tuberositas metatarsi quinti

