

# Musculus fibularis longus

**Začátek:** horní polovina fibuly.

**Úpon:** plantární strana os cuneiforme mediale, baze palcového metatarsu.

**Inervace:** n. fibularis superficialis.

**Funkce:** pronace, abdukce, plantární flexe (udržuje příčnou klenbu nožní).

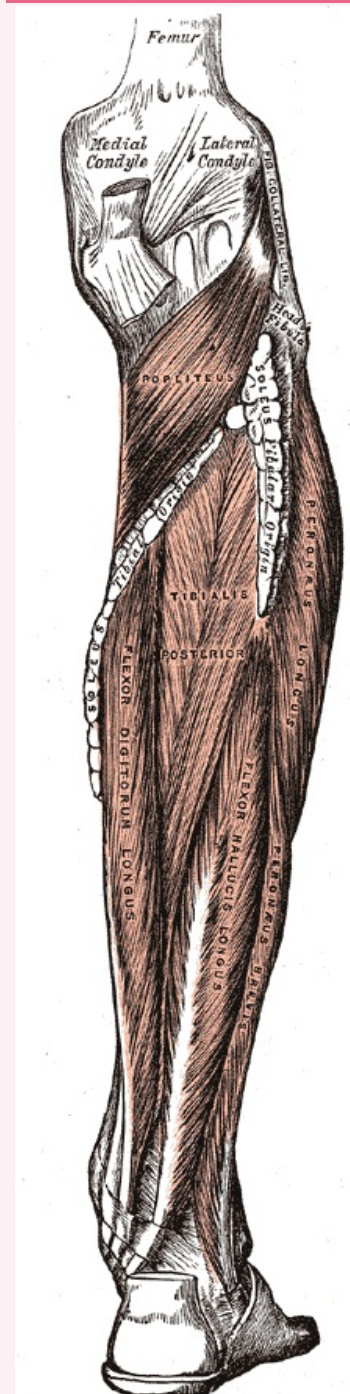
## Odkazy

### Použitá literatura

- ČIHÁK, Radomír. *Anatomie 1*. 2. vydání. Praha : Grada, 2001. 497 s. ISBN 80-7169-970-5.
- VIGUÉ, Jordi. *Atlas lidského těla*. 3. vydání. Čestlice : Rebo, 2007. ISBN 978-80-7234-881-7.

## musculus fibularis longus

dlouhý sval lýtkový



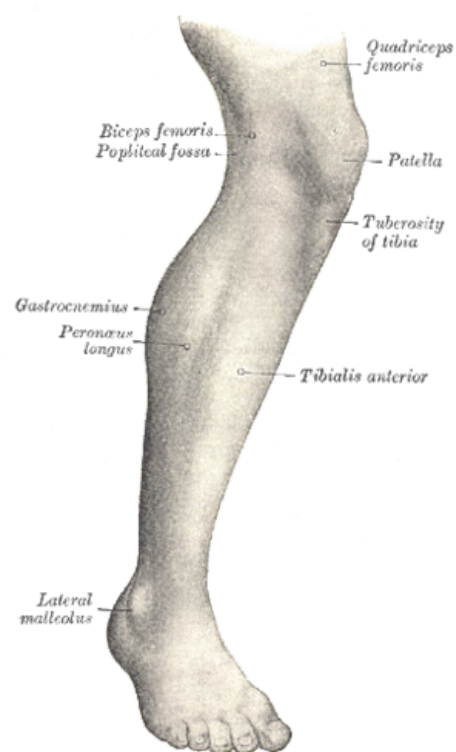
*m. fibularis longus (na obrázku vpravo jako m. peroneus longus)*

**TA** A04.7.02.041 (<https://i.faa.unifr.ch/Public/EntryPage/TA98%20Tree/Entity%20TA98%20EN/04.7.02.041%20Entity%20TA98%20EN.htm>)

**Funkce** pronace, abdukce, plantární flexe (udržuje příčnou klenbu nožní)

**Inervace** n. fibularis superficialis

<b>Začátek</b>	horní polovina fibuly
<b>Úpon</b>	os cuneiforme mediale, baze palcového metatarsu



M. fibularis longus (na obrázku vlevo jako m. peroneus longus)