

Musculus flexor digitorum longus

Začátek: dolní část zadní strany tibiae, přilehlá membrana interossea cruris

Úpon: distální články 2.–5. prstu

Inervace: nervus tibialis (L₅–S₂)

Funkce: flexe nohy i prstů

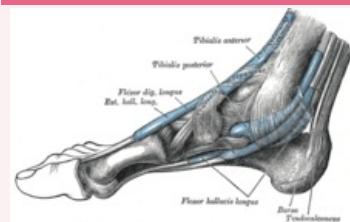
Odkazy

Použitá literatura

- ČIHÁK, Radomír. *Anatomie 1*. 2. vydání. Praha : Grada, 2001. 497 s. ISBN 80-7169-970-5.
- VIGUÉ, Jordi. *Atlas lidského těla*. 3. vydání. Čestlice : Rebo, 2007. ISBN 978-80-7234-881-7.

musculus flexor digitorum longus

dlouhý ohýbač prstů



svaly nohy

TA A04.7.02.052 (<https://i.faa.unifr.ch/Public/EntryPage/TA98%20Tree/Entity%20TA98%20EN/04.7.02.052%20Entity%20TA98%20EN.htm>)

Funkce flexe nohy i prstů

Inervace n. tibialis

Začátek dolní část tibiae, membrana interossea cruris

Úpon distální články 2.–5. prstu