

Musculus flexor digitorum superficialis

Začátek:

- *caput humeroulnare* – caput commune ulnare pod epikondylem humeru a na lig. collaterale ulnare loketního kloubu a zčásti na ulně;
- *caput radiale* – na radiu, podél úponu m. supinator.

Úpon: každá ze čtyř šlach rozštěpem (chiasma tendinum) na bazi středního článku prstu.

Inervace: nervus medianus (C₇–Th₁).

Funkce: flexe proximálních interfalangových kloubů prstů.

Odkazy

Související články

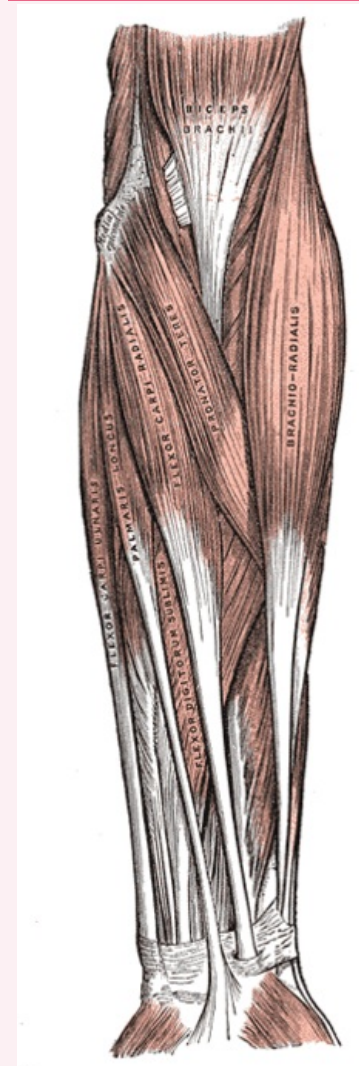
- Svaly předloktí

Použitá literatura

- ČIHÁK, Radomír a Miloš GRIM. *Anatomie*. 2., uprav. a dopl. vydání. Praha : Grada Publishing, 2002. 470 s. sv. 1. ISBN 80-7169-970-5.

musculus flexor digitorum superficialis

povrchový ohýbač prstů



musculus flexor digitorum superficialis

TA	A04.6.02.033 (http s://ifaa.unifr.ch/Pu blic/EntryPage/TA9 8%20Tree/Entity% 20TA98%20EN/04. 6.02.033%20Entit y%20TA98%20EN. htm)
Funkce	flexe proximálních interfalangových kloubů prstů
Inervace	nervus medianus
Začátek	caput commune ulnare pod epikondylem humeru, lig. collaterale ulnare, ulně
Úpon	každá ze čtyř šlach rozštěpem na bazi středního

člátku prstu

Antagonista musculus extensor
digitorum