

Musculus flexor hallucis brevis

Začátek: plantární plocha ossa cuneiformia, os naviculare a os cuboideum.

Úpon:

1. caput mediale – os sesamoideum mediale + přilehlá část basis phalangis proximalis hallucis;
2. caput laterale – os sesamoideum laterale + přilehlá část basis phalangis proximalis hallucis

Inervace: z (S_1 – S_2).

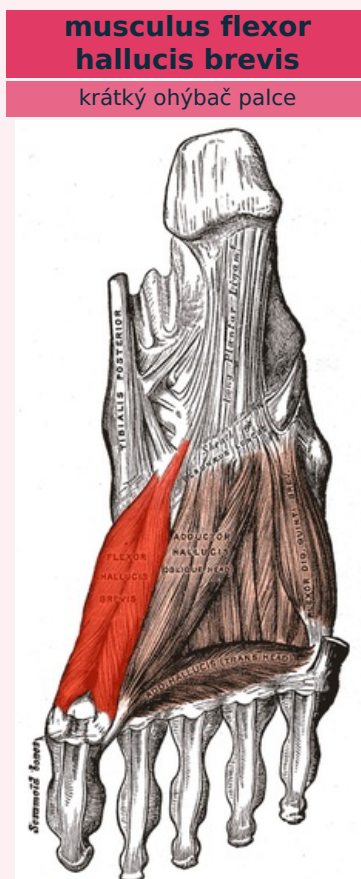
1. caput mediale – n. plantaris medialis;
2. caput laterale – n. plantaris lateralis nebo n. plantaris medialis (oba větve z nervus tibialis)

Funkce: flexe palce v metatarsofalangovém kloubu

Odkazy

Použitá literatura

- ČIHÁK, Radomír. *Anatomie 1*. 2. vydání. Praha : Grada, 2001. 497 s. ISBN 80-7169-970-5.
- VIGUÉ, Jordi. *Atlas lidského těla*. 3. vydání. Čestlice : Rebo, 2007. ISBN 978-80-7234-881-7.



musculus flexor hallucis brevis

TA	A04.7.02.057 (https://i.faa.unifr.ch/Public/EntryPage/TA98%20Tree/Entity%20TA98%20EN/04.7.02.057%20Entity%20TA98%20EN.htm)
Funkce	flexe palce v metatarsofalangovém kloubu
Inervace	n. plantaris medialis
Začátek	plantární plocha ossa cuneiformia, os naviculare a os cuboideum
Úpon	os sesamoideum mediale + basis phalangis proximalis hallucis; os sesamoideum laterale + basis phalangis proximalis hallucis