

Musculus flexor hallucis longus

Začátek: dolní část zadní strany fibuly, přilehlá membrana interossea cruris

Úpon: plantární strana distálního článku palce

Inervace: n. tibialis (L₅–S₂)

Funkce: flexe palce, pomocná plantární flexe nohy

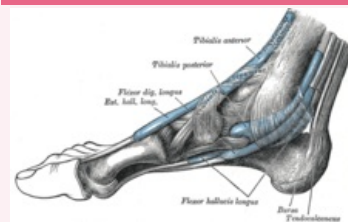
Odkazy

Použitá literatura

- ČIHÁK, Radomír. *Anatomie 1*. 2. vydání. Praha : Grada, 2001. 497 s. ISBN 80-7169-970-5.
- VIGUÉ, Jordi. *Atlas lidského těla*. 3. vydání. Čestlice : Rebo, 2007. ISBN 978-80-7234-881-7.

musculus flexor hallucis longus

dlouhý ohýbač palce



svaly nohy

TA	A04.7.02.053 (http s://ifaa.unifr.ch/Public/EntryPage/TA98%20Tree/Entity%20TA98%20EN/04.7.02.053%20Entity%20TA98%20EN.htm)
Funkce	flexe palce, pomocná plantární flexe nohy
Inervace	n. tibialis
Začátek	fibula, membrana interossea cruris
Úpon	distální článek palce
Antagonista	musculus extensor hallucis longus