

Musculus gracilis

Začátek: ramus inferior ossis pubis.

Úpon: condylus medialis tibiae (pes anserinus).

Inervace: n. obturatorius.

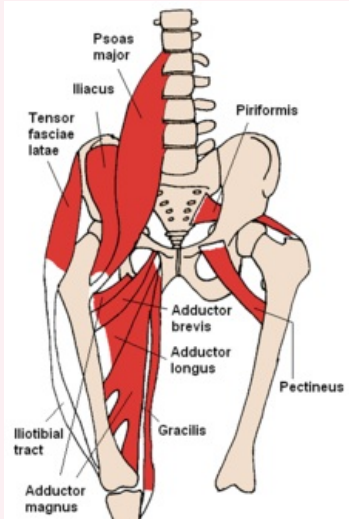
Funkce:

1. kyčelní kloub – addukce;
2. kolenní kloub – flexe, vnitřní rotace.

Odkazy

Použitá literatura

- ČIHÁK, Radomír a Miloš GRIM. *Anatomie*. 2., uprav. a dopl vydání. Praha : Grada Publishing, 2002. 470 s. sv. 1. ISBN 80-7169-970-5.
- VIGUÉ, Jordi. *Atlas lidského těla*. 3. vydání. Čestlice : Rebo, 2007. 164 s. ISBN 978-80-7234-881-7.

musculus gracilis	
štíhlý sval	
	
TA	A04.7.02.030 (https://i.faa.unifr.ch/Public/EntryPage/TA98%20Tree/Entity%20TA98%20EN/04.7.02.030%20Entity%20TA98%20EN.htm)
Funkce	addukce v kyčelním kloubu, flexe a vnitřní rotace v kolenním kloubu
Inervace	n. obturatorius
Začátek	ramus inferior ossis pubis
Úpon	condylus medialis tibiae