

Musculus levator labii superioris

Začátek: maxilla – okraj očnice

- *pars angularis*: proc. frontalis maxillae
- *pars infraorbitalis*: nad výstupem n. infraorbitalis
- *pars zygomatica*: os zygomaticum

Úpon: horní ret – m. orbicularis oris

Inervace: n. facialis

Funkce: táhne sulcus nasolabialis kraniálně + vyklenuje laterálně (radost)

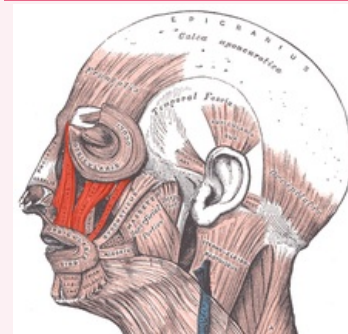
Odkazy

Použitá literatura

- ČIHÁK, Radomír. *Anatomie 1*. 2. vydání. Praha : Grada, 2001. 497 s. ISBN 80-7169-970-5.
- HUDÁK, Radovan a David KACHLÍK, et al. *Memorix anatomie*. 2. vydání. Praha : Triton, 2013. ISBN 978-80-7387-712-5.

musculus levator labii superioris

zdvíhač horního rtu



musculus levator labii superioris

TA A04.1.03.031 (<https://i.faa.unifr.ch/Public/EntryPage/TA98%20Tree/Entity%20TA98%20EN/04.1.03.031%20Entity%20TA98%20EN.htm>)

Funkce táhne sulcus nasolabialis kraniálně + vyklenuje laterálně (radost)

Inervace n. facialis

Začátek maxilla – okraj očnice

Úpon horní ret – m. orbicularis oris