

Musculus obliquus externus abdominis

Začátek: na osmi spodních žebrech.

Úpon:

- labium externum cristae iliacae;
- linea alba (přes vagina musculi recti abdominis).

Inervace:

- nervi intercostales (5.-11.);
- nervus subcostalis.

Funkce:

- ohýbá páteř;
- mění sklon pánve;
- účastní se na břišním lisu;
- rotuje páteř.

Útvary na musculus obliquus externus abdominis:

- aponeurosis musculi obliqui externi: šlacha, ve kterou sval dopředu přechází;
- ligamentum inguinale: spodní ztlustění aponeurosy;
- anulus inguinalis superficialis: vstup do tříselného kanálu.

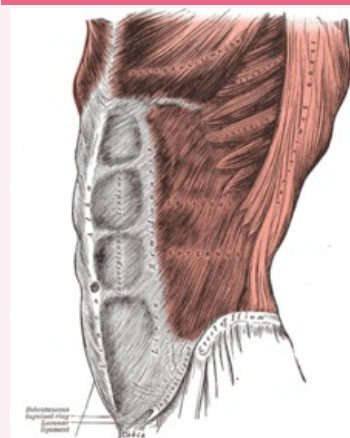
Odkazy

Použitá literatura

- ČIHÁK, Radomír a Miloš GRIM. *Anatomie*. 2. upr. a dopl. vydání. Praha : Grada Publishing, 2001. 497 s. sv. 1. ISBN 80-7169-970-5.

musculus obliquus externus abdominis

zevní šikmý sval břišní



musculus obliquus externus abdominis

TA A04.5.01.008 (<https://i.faa.unifr.ch/Public/EntryPage/TA98%20Tree/Entity%20TA98%20EN/04.5.01.008%20Entity%20TA98%20EN.htm>)

Funkce ohýb páteře; změna sklonu pánve; břišní lis; rotace páteře

Inervace nervi intercostales; nervus subcostalis.

Začátek osm spodních žeber

Úpon labium externum cristae iliacae; linea alba (přes pochvu přímého břišního svalu)