

Musculus pectoralis major

Začátek: mediální část klíční kosti, sternum a prvních šest žeber.

Úpon: crista tuberculi majoris humeri.

Inervace: nn. pectorales laterales (C5–C7); mediales (C8,Th1) – pars supraclavicularis plexus brachialis.

Funkce: klavikulární část – pomocná funkce při předpažení.

Sternokostální a abdominální část – addukce, vnitřní rotace.
Pomocný vdechový sval.

Odkazy

Související články

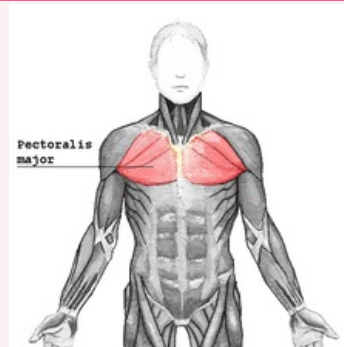
- Svaly hrudníku

Použitá literatura

- ČIHÁK, Radomír. *Anatomie 1*. 2. vydání. Praha : Grada, 2001. 497 s. s. 344. ISBN 80-7169-970-5.

musculus pectoralis major

velký sval prsní



musculus pectoralis major

TA A04.4.01.002 (<https://i.faa.unifr.ch/Public/EntryPage/TA98%20Tree/Entity%20TA98%20EN/04.4.01.002%20Entity%20TA98%20EN.htm>)

Funkce pomocná funkce při předpažení; addukce a vnitřní rotace paže; pomocný vdechový sval

Inervace nn. pectorales laterales et mediales

Začátek mediální část klíční kosti, sternum a prvních šest žeber

Úpon crista tuberculi majoris humeri