

# Musculus rectus abdominis

## Začátek:

- 5.-7. žebro;
- processus xiphoideus.

**Úpon:** os pubis mezi symphysis a tuberculum pubicum

## Inervace:

- nervus intercostalis (7.-11.);
- nervus subcostalis.

## Funkce:

- ohýbá páteř ( ventrální flexe)
- mění sklon pánve,
- účastní se na břišním lisu;
- pomocný výdechový sval.

## Útvary na musculus rectus abdominis:

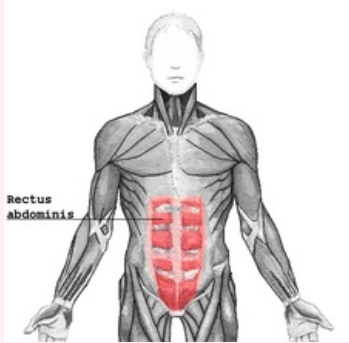
- intersectiones tendineae: tři příčné šlachovité pruhy protínající sval;
- vagina muscoli recti abdominis: šlachová pochva obklopující sval;
- linea alba: vazivový pruh ve středu (vertikálně) svalu.

## Odkazy

## Použitá literatura

- ČIHÁK, Radomír. *Anatomie 1*. 2. vydání. Praha : Grada, 2001. 497 s. ISBN 80-7169-970-5.

**musculus rectus abdominis**  
přímý sval břišní



*musculus rectus abdominis*

**TA** A04.5.01.001 (<https://i.faa.unifr.ch/Public/EntryPage/TA98%20Tree/Entity%20TA98%20EN/04.5.01.001%20Entity%20TA98%20EN.htm>)

**Funkce** ohýbá páteř; mění sklon pánve, účastní se na břišním lisu; pomocný výdechový sval.

**Inervace** nervus intercostalis; nervus subcostalis

**Začátek** 5.-7. žebro; processus xiphoideus

**Úpon** os pubis