

# Musculus rectus capitis posterior minor

***M. rectus capitis posterior minor*** patří do skupiny **hlubokých svalů šíjových**.

**Začátek:** *tuberculum posterius atlantis*.

**Úpon:** vnitřní třetina *linea nuchalis inferior*.

**Inervace:** dorsální větve míšních nervů.

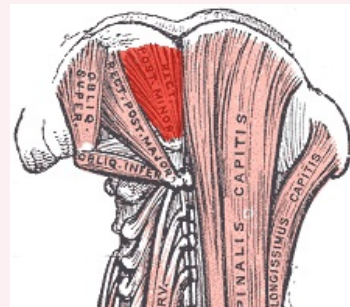
**Funkce:** balanční pohyby hlavy a obratlů.

## Odkazy

### Použitá literatura

- ČIHÁK, Radomír a Miloš GRIM. *Anatomie*. 2., uprav. a dopl. vydání. Praha : Grada Publishing, 2001. 516 s. sv. 1. ISBN 80-7169-970-5.

### musculus rectus capitis posterior minor



*musculus rectus capitis posterior minor*

<b>TA</b>	A04.2.02.005 ( <a href="https://ifaa.unifr.ch/Public/EntryPage/TA98%20Tree/Entity%20TA98%20EN/04.2.02.005%20Entity%20TA98%20EN.htm">https://ifaa.unifr.ch/Public/EntryPage/TA98%20Tree/Entity%20TA98%20EN/04.2.02.005%20Entity%20TA98%20EN.htm</a> )
<b>Funkce</b>	balanční pohyby hlavy a obratlů.
<b>Inervace</b>	dorsální větve míšních nervů
<b>Začátek</b>	<i>tuberculum posterius atlantis</i>
<b>Úpon</b>	vnitřní třetina <i>linea nuchalis inferior</i>