

# Musculus rhomboideus minor

**Začátek:** *processus spinosi C6–C7*.

**Úpon:** *margo medialis scapulae* kraniálně.

**Inervace:** *n. dorsalis scapulae*.

**Funkce:** tah lopatky mediálně a kraniálně.

## Odkazy

### Související články

- Zádové svaly
- Svaly pletence horní končetiny

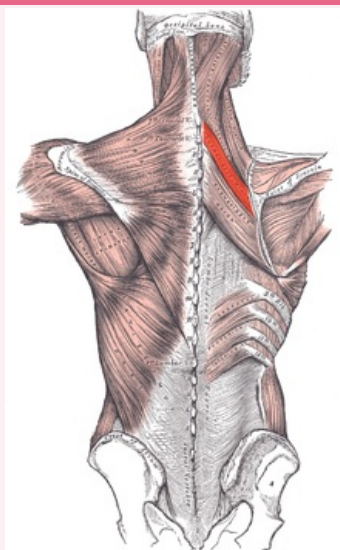
### Použitá literatura

- GRIM, Miloš a Rastislav DRUGA, et al. *Základy anatomie 1*. 1. vydání. Praha : Galén, 2001. 105 s. ISBN 80-7262-112-2.

## Reference

### musculus rhomboideus minor

malý kosočtverečný sval



*musculus rhomboideus minor*

<b>TA</b>	A04.3.01.008 ( <a href="https://i.faa.unifr.ch/Public/EntryPage/TA98%20Tree/Entity%20TA98%20EN/04.3.01.008%20Entity%20TA98%20EN.htm">https://i.faa.unifr.ch/Public/EntryPage/TA98%20Tree/Entity%20TA98%20EN/04.3.01.008%20Entity%20TA98%20EN.htm</a> )
<b>Funkce</b>	tah lopatky mediálně a kraniálně
<b>Inervace</b>	<i>n. dorsalis scapulae</i>
<b>Začátek</b>	<i>processus spinosi C6–C7</i>
<b>Úpon</b>	<i>margo medialis scapulae</i> kraniálně