

Musculus sartorius

Začátek: spina iliaca anterior superior

Úpon: condylus medialis tibiae (pes anserinus major).

Pes anserinus major je společný úpon m. sartorius, m. gracilis a m. semitendinosus.

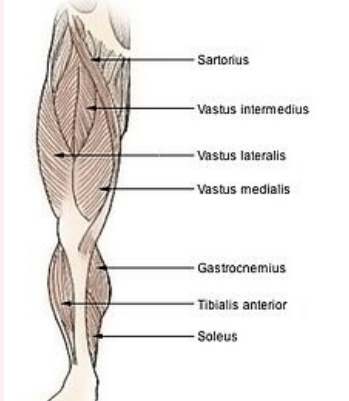
Inervace: nervus femoralis (z L₂–L₄).

Funkce:

1. kyčelní kloub – flexe, vnější rotace, mírná abdukce.
2. kolenní kloub – flexe, vnitřní rotace.

Je to nejdelší sval v lidském těle.

musculus sartorius
sval křečcovský

Muscles of the Lower Extremity


musculus sartorius

TA A04.7.02.016 (<https://ifaa.unifr.ch/Public/EntryPage/TA98%20Tree/Entity%20TA98%20EN/04.7.02.016%20Entity%20TA98%20EN.htm>)

Funkce
v kyčelním kloubu
flexe, vnější rotace,
mírná abdukce;

v kolenním kloubu
flexe, vnitřní rotace

Inervace nervus femoralis

Začátek spina iliaca anterior superior

Úpon condylus medialis tibiae

Odkazy

Použitá literatura

- ČIHÁK, Radomír. *Anatomie 1*. 2. vydání. Praha : Grada, 2001. 497 s. ISBN 80-7169-970-5.
- VIGUÉ, Jordi. *Atlas lidského těla*. 3. vydání. Čestlice : Rebo, 2007. ISBN 978-80-7234-881-7.