

Musculus semimembranosus

Začátek: tuber ischiadicum.

Úpon: condylus medialis tibiae, fascia m. popliteus, ligamentum popliteum obliquum

Roztrožený úpon m. semimembranosus se někdy také nazývá **pes anserinus profundus**.

Inervace: n. ischiadicus (vysoké štěpení: n. tibialis).

Funkce:

1. kolenní kloub – flexe, vnitřní rotace.
2. kyčelní kloub – extenze;

Odkazy

Související články

- Pes anserinus superficialis

Použitá literatura

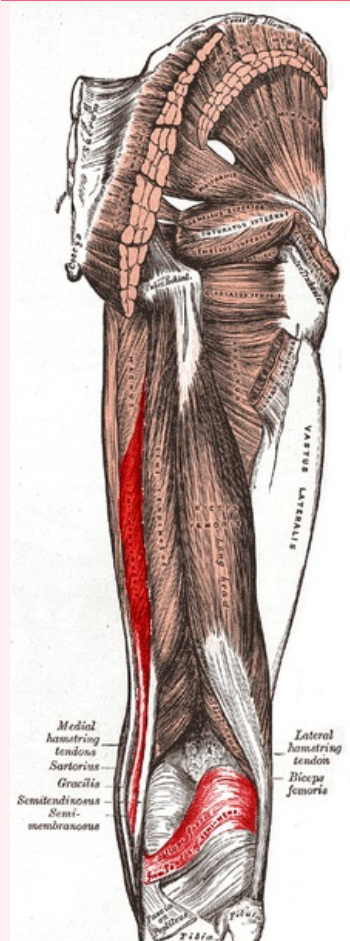
- ČIHÁK, Radomír a Miloš GRIM. *Anatomie*. 2., uprav. a dopl. vydání. Praha : Grada Publishing, 2002. 470 s. sv. 1. ISBN 80-7169-970-5.
- VIGUÉ, Jordi. *Atlas lidského těla*. 3. vydání. Čestlice : Rebo, 2007. ISBN 978-80-7234-881-7.

Externí odkazy

- NAŇKA, Ondřej. *Svaly a hlavní kmeny cév a nervů dolní končetiny a hlavní topografické útvary* [online]. [cit. 2015-03-12]. <<http://anat.lf1.cuni.cz/souhrny/lekzs0502b.pdf>>.

musculus semimembranosus

poloblanitý sval



musculus semimembranosus
(červeně)

TA A04.7.02.036 (<https://i.faa.unifr.ch/Public/EntryPage/TA98%20Tree/Entity%20TA98%20EN/04.7.02.036%20Entity%20TA98%20EN.htm>)

Funkce flexe a vnitřní rotace v kolenním kloubu, extenze v kyčelním kloubu

Inervace n. ischiadicus (vysoké štěpení: n. tibialis)

Začátek tuber ischiadicum

Úpon condylus medialis tibiae, ligamentum popliteum obliquum