

Musculus serratus anterior

Začátek: 1.–9. žebro.

Úpon: mediální okraj lopatky, angulus inferior scapulae (4.–9. zub).

Inervace: nervus thoracicus longus (C5–C7) – pars supraclavicularis plexus brachialis.

Funkce:

- přidržení lopatky k hrudníku;
- při tahu za dolní úhel, vytočení lopatky zevně;
- pomocný vdechový sval.

Odkazy

Související články

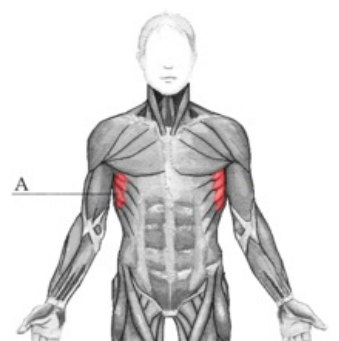
- Svaly hrudníku

Použitá literatura

- ČIHÁK, Radomír. *Anatomie 1*. 2. vydání. Praha : Grada, 2001. 497 s. ISBN 80-7169-970-5.

musculus serratus anterior

pilovitý sval přední



musculus serratus anterior

TA A04.4.01.008 (<https://i.faa.unifr.ch/Public/EntryPage/TA98%20Tree/Entity%20TA98%20EN/04.4.01.008%20Entity%20TA98%20EN.htm>)

Funkce přidržení lopatky k hrudníku; vytočení lopatky zevně; pomocný vdechový sval

Inervace nervus thoracicus longus

Začátek 1.–9. žebro

Úpon mediální okraj lopatky, angulus inferior scapulae (4.–9. zub)