

Musculus sternocleidomastoideus

Začátek: horní okraj přední části manubrium sterni, horní plocha extremitas sternalis claviculae.

Úpon: processus mastoideus, laterální část linea nuchalis superior.

Inervace: n. accessorius a vlákna z C2–C4.

Funkce:

- uklánění hlavy na stejnou stranu a rotace na opačnou (jednostranná kontrakce);
- předsun a předklonění hlavy (oboustranná kontrakce)

Klinka: při zkrácení m. sternocleidomastoideus dochází k nápaditému naklonění hlavy na ipsilaterální stranu postiženého svalu a rotací na stranu opačnou. Stav se nazývá **torticollis**.

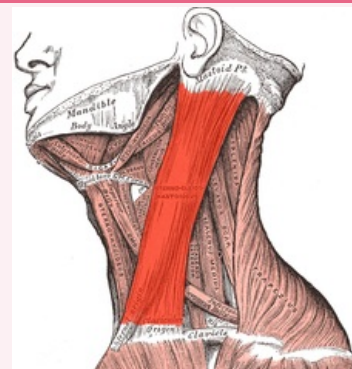
Odkazy

Použitá literatura

- ČIHÁK, Radomír. *Anatomie 1*. 2. vydání. Praha : Grada, 2001. 497 s. ISBN 80-7169-970-5.

musculus sternocleidomastoideus

zdvíhač hlavy



musculus sternocleidomastoideus

TA AA04.0.00.000 (<https://i.faa.unifr.ch/Public/EntryPage/TA98%20Tree/Entity%20TA98%20EN/A04.0.00.000%20Entity%20TA98%20EN.htm>)

Funkce předsun, předklon, úklon, záklon hlavy

Inervace n. accessorius a vlákna z C2–C4

Začátek manubrium sterni, extremitas sternalis claviculae

Úpon processus mastoideus, linea nuchalis superior