

Musculus sternohyoideus

Začátek: dorzální strana extremitas sternalis claviculae, lig. sternoclaviculare posterius a manubrium sterni.

Úpon: kaudální okraj corpus ossis hyoidei.

Inervace: ansa cervicalis profunda.

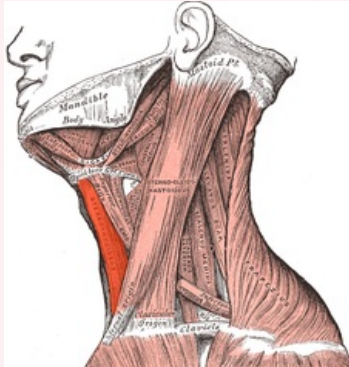
Funkce: stahuje jazyku kaudálně.

Odkazy

Použitá literatura

- ČIHÁK, Radomír. *Anatomie 1*. 2. vydání. Praha : Grada, 2001. 497 s. ISBN 80-7169-970-5.

musculus sternohyoideus



musculus sternohyoideus

TA	A04.2.04.002 (https://ifaa.unifr.ch/Public/EntryPage/TA98%20Tree/Entity%20TA98%20EN/04.2.04.002%20Entity%20TA98%20EN.htm)
Funkce	stahuje jazyku kaudálně
Inervace	ansa cervicalis profunda
Začátek	dorzální strana extremitas sternalis claviculae, lig. sternoclaviculare posterius a manubrium sterni
Úpon	kaudální okraj corpus ossis hyoidei