

Musculus sternothyroideus

Začátek: dorzální strana manubrium sterni (pod začátkem m. sternohyoideus) a cartilago costae primae.

Úpon: linea obliqua cartilaginis thyroideae.

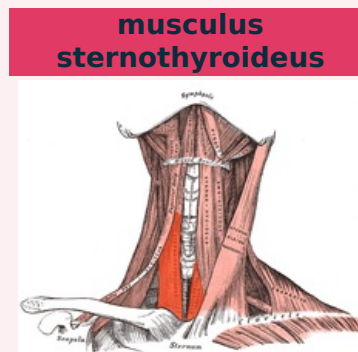
Inervace: ansa cervicalis profunda.

Funkce: stahuje hrtan kaudálně.

Odkazy

Použitá literatura

- ČIHÁK, Radomír. *Anatomie 1*. 2. vydání. Praha : Grada, 2001. 497 s. ISBN 80-7169-970-5.



musculus sternothyroideus

TA A04.2.04.006 (<https://ifaa.unifr.ch/Public/EntryPage/TA98%20Tree/Entity%20TA98%20EN/04.2.04.006%20Entity%20TA98%20EN.htm>)

Funkce stahuje hrtan
kaudálně

Inervace ansa cervicalis profunda

Začátek dorzální strana
manubrium sterni (pod
začátkem m.
sternohyoideus) a
cartilago costae
primae

Úpon linea obliqua
 cartilaginis thyroideae